UNIVERSITE DE PARIS VI
FACULTE DE MEDECINE — SAINT-ANTOINE

28

ANNÉE 1971 THÈSE N°

POUR

LE DOCTORAT EN MÉDECINE

(DIPLOME D'ÉTAT)

PAR

Michel BAYSSAC
Né le 20 septembre 1942, à Paris - 75

Présentée et soutenue publiquement le 1971

Confrontation scintigraphique et anatomo-pathologique du pancréas

Président : M. G. MILHAUD, Professeur

PARIS — 1971

UNIVERSITE DE PARIS VI
FACULTE DE MEDECINE — SAINT-ANTOINE

ANNÉE 1971 **THÈSE** N°

POUR

LE DOCTORAT EN MÉDECINE

(DIPLOME D'ÉTAT)

PAR

Michel BAYSSAC
Né le 20 septembre 1942, à Paris - 75

Présentée et soutenue publiquement le 197

Confrontation scintigraphique et anatomo-pathologique du pancréas

Président : M. G. MILHAUD, Professeur

PARIS — 1971

UNIV.
LEIDEN
BIBL.

U N I V E R S I T E D E P A R I S VI

F A C U L T E D E M E D E C I N E S A I N T - A N T O I N E

-:-:-:-:-:-

Professeurs titulaires

MM.	ANDRE R.	Hématologie
	BRISSAUD H.	Pédiatrie
	BROCARD R.	Médecine
	BUGNARD L.	Biophysique
	CAROLI J.	Médecine
	CERBONNET G.	Chirurgie
	CHERIGIE Ed.	Radiologie
	CHIGOT P.L.	Chirurgie infantile
	CONTE M.	Médecine
	DAGUET L.	Bactériologie
	DEBRAY J.	Médecine
	FLABEAU F.	Chirurgie
	GERBEAUX J.	Thérapeutique
	GOSSET J.	Chirurgie
	HUGELIN A.	Physiologie
	LAPLANE R.	Pédiatrie
	LELORIER G.	Obstétrique
	LOEPER J.	Médecine Expérimentale - Immunologie
	LOYGUE J.	Chirurgie

UNIVERSITE DE PARIS VI

FACULTE DE MEDECINE SAINT-ANTOINE

-:-:-:-:-:-

Professeurs titulaires

MM. ANDRE R.	Hématologie
BRISSAUD H.	Pédiatrie
BROCARD R.	Médecine
BUGNARD L.	Biophysique
CAROLI J.	Médecine
CERBONNET G.	Chirurgie
CHERIGIE Mme.	Radiologie
CHILCOT P.L.	Chirurgie infantile
CONTE M.	Médecine
DAGUET L.	Bactériologie
DEBRAY J.	Médecine
FIAMBERT F.	Chirurgie
GERBEAUX J.	Thérapeutique
GOSSET J.	Chirurgie
HUGELIN A.	Physiologie
LAPLANE R.	Pédiatrie
LEMORIER G.	Obstétrique
LOEPER J.	Médecine Expérimentale - Immunologie
LOYGUE J.	Chirurgie

MM.	MAROIS M.	Histologie
	MERGER R.	Obstétrique
	MILHAUD G.	Biophysique
	NICK J.	Neurologie
	ORCEL L.	Anatomie Pathologie
	PERRAULT M.	Médecine
	POLONOVSKI Claude	Pédiatrie
	POLONOVSKI Jacques	Biochimie
	RICHET G.	Néphrologie
	WOLFROMM R.	Médecine

Professeurs sans chaire

	BRICOUT	Bactério-Virol.
M.	CHALUT J.	Radiologie
Mme	CHAPUT A.	Stomatologie
	DUHAMEL G.	Hématologie
	GIRARD F.	Physiologie
	GOLVAN Y.J.	Parasitologie
	LESTRADET H.	Pédiatrie
	PICARD J.	Biochimie
	ROUX Ch.	Embryologie

MM. MARGIS M.	Histologie
MERGER R.	Obstétrique
MILHAUD G.	Biophysique
NICX J.	Neurologie
ORCEL L.	Anatomie Pathologie
PERRAULT M.	Médecine
POLONOVSKI Claude	Pédiatrie
POLONOVSKI Jacques	Microbiologie
RICHET G.	Néphrologie
WOLFROM R.	Médecine

Professeurs sans chaire

BRICOUT	Bactériologie-Virus.
M. CHALUT J.	Radiologie
Mme CHAPUT J.	Stomatologie
DUHAMEL G.	Hématologie
GIRARD T.	Physiologie
GOLVAN Y.J.	Parasitologie
LESTRADET H.	Pédiatrie
PICARD J.	Biochimie
ROUX Ch.	Embryologie

Maitres de Conférences Agrégés

MM.	AKOUN G.	Médecine
	ARDAILLOU A.	Physiologie
	BAUX S.	Chirurgie
	BITKER M.	Urologie
	BOURY G.	Chirurgie
	CATINAT J.	Médecine
	CHEYMOL G.	Pharmacologie
	CHOUARD Cl.	O.R.L.
	CLOAREC M.	Médecine
Mme	COMBRISSON A.	Immunologie
	CONTAMIN Fr.	Médecine
	COSCAS G.	Ophtalmologie
	DAUTRY P.	Chirurgie
	DELIGNE P.	Anesthésiologie
	DOYON D.	Radiologie
	DRY J.	Médecine
	FOUET P.	Thérapeutique
	GAUTIER H.	Physiologie
	GRUNER	Chirurgie Infantile
	GUILMET Cl.	Anesthésiologie
	GUIRAUDON G.	Anatomie
	PAQUELIN	O.R.L.
MM.	HERMAN D.	Médecine
	HUGUET Cl.	Chirurgie
	HUGUIER M.	Chirurgie
	JACQUILLAT Cl.	Hématologie
	LASFARGUES G.	Pédiatrie
	LEVY V.G.	Médecine
	MALAFOSSE M.	Chirurgie
	MENSCH B.	Biophysique
	MERY J. Ph.	Néphrologie
Mme	MIGNON Fr.	Néphrologie
	OPOLON J.P.	Médecine
	PIERON R.	Médecine
	PISSARRO B.	Médecine préventive
	POULET J.	Médecine
	RAMPINI Cl.	Biochimie
	RICHARDET J.M.	Pédiatrie
	ROLAND J.	Ana-Path.
	SALAT J.	Obstétrique
	SALMON Ch.	Hématologie
	SANTARELLI J.	Obstétrique
	WARGON H.	Médecine Expé.
	WEINMANN S.	Biochimie

Maîtres de Conférences Agrégés

MM. AKOUN G.	Médecine
ARDAILLOU A.	Physiologie
BAUX S.	Chirurgie
BITKER M.	Urologie
BOURY G.	Chirurgie
CATINAT J.	Médecine
CHEYMOL G.	Pharmacologie
CHOUARD Cl.	O.R.L.
CLOAREC M.	Médecine
Mme COMBRISSON A.	Immunologie
CONTAMIN Fr.	Médecine
COSCAS G.	Ophtalmologie
DAUTRY P.	Chirurgie
DELIGNE P.	Anesthésiologie
DOYON D.	Radiologie
DRY J.	Médecine
FOUET P.	Thérapeutique
GAUTIER H.	Physiologie
GRUNER	Chirurgie Infantile
GUILMET Cl.	Anesthésiologie
GUIRAUDON G.	Anatomie
PAQUELIN	O.R.L.
MM. HERMAN D.	Médecine
HUGUET Cl.	Chirurgie
HUGUIER M.	Chirurgie
JACQUILLAT Cl.	Hématologie
LASTARGUES G.	Pédiatrie
LEVY V. G.	Médecine
MALAFOSSE M.	Chirurgie
MENSCH B.	Biophysique
MERY J. Th.	Néphrologie
Mme MIGNON Fr.	Néphrologie
OPOLON J. P.	Médecine
PIERON P.	Médecine
PISSARRO R.	Médecine préventive
POULET J.	Médecine
RAMPINI Cl.	Biochimie
RICHARDET J. M.	Pédiatrie
ROLAND J.	Ana-Path.
SALAT J.	Obstétrique
SALMON Th.	Hématologie
SANTARELLI J.	Obstétrique
WARGON H.	Médecine Expé.
WEINMANN S.	Biochimie

Enseignants Associés

M.C.A. Associé - M. ELIAKIS Em. Médecine Légale

Enseignants Contractuels

M.C.A. M. KIRSCH Physiologie-Biochimie

A MA MERE

AUX MIENS

A TOUS MES AMIS

AU DOCTEUR Pierre SOLIGNAC

qui par son aide chaleureuse et constante nous a guidé durant toutes ces années.

A MONSIEUR LE PROFESSEUR Gérard MILHAUD

Professeur de Biophysique Médicale

Biologiste des Hôpitaux

Qui nous a fait le très grand honneur
d'accepter la présidence de cette thèse
et nous a guidé dans sa réalisation,

Qu'il veuille bien trouver ici avec
l'assurance de notre profond respect,
le témoignage de notre reconnaissance.

A MONSIEUR LE DOCTEUR Jean de SAINT LAURENT

En remerciement de ses précieux conseils.

Qu'il me permette de lui apporter ici l'hommage de mes sentiments respectueux

A MESSIEURS LES PROFESSEURS

J. CAROLI

M. CONTE

J.B. DEPARIS

Agr. J. DRY

J. GOSSET

Agr. C. HOUDART

A. NETTER

En remerciement des renseignements qu'ils nous ont communiqués concernant nos observations.

A MES MAITRES

DE LA FACULTE DE MEDECINE DE PARIS

A MES MAITRES

DES HOPITAUX DE PARIS

pour leur Enseignement

et leur Bienveillance.

Qu'ils trouvent ici l'expression

de notre respectueuse gratitude.

P L A N

I - INTRODUCTION

II - LA SCINTIGRAPHIE PANCREATIQUE

- Généralités sur la scintigraphie
- Le marqueur pancréatique
- Les différentes méthodes de scintigraphie pancréatique
- Principe de la soustraction

III - PRINCIPE DE LA METHODE ETUDIEE

- Technique
- Protocole et utilisation pratiques
- Critères de systématisation des images

IV - RESULTATS

V - DISCUSSION

VI - CONCLUSION

I N T R O D U C T I O N

-:-:-:-:-:-:-:-:-:-:-:-

La scintigraphie pancréatique pose un certain nombre de problèmes quant à son utilisation clinique dans le bilan diagnostic des malades. Or, si la jeunesse de cet examen explique que la majorité des statistiques publiées jusqu'à présent ont le plus souvent intéressé des sujets judicieusement sélectionnés, il faut également souligner qu'un bon nombre d'entre elles ont été effectuées à l'aide de techniques ne réalisant pas une soustraction véritable de l'image hépatique.

C'est pourquoi, il nous a paru intéressant d'entreprendre une étude approfondie des examens scintigraphiques du pancréas mis à notre disposition dans le Service du Professeur G. MILHAUD. - En effet, si d'une part ces examens ont pu pour la majorité d'entre eux bénéficier du système de soustraction électronique qui est le seul procédé actuel permettant l'élimination réelle de l'image parasite du foie, ils ont d'autre part l'intérêt d'avoir été pratiqués chez des malades de l'abdomen dont le diagnostic étiologique était parfaitement inconnu.

Certes, ce dernier critère a eu pour conséquence, que seuls 21 examens sur une centaine déjà effectués, ont aujourd'hui un diagnostic anatomo-pathologique qui a été contrôlé soit par une vérification nécropsique, soit par un compte-rendu opératoire. - Malgré ce nombre limité de cas retenus, nous pensons, par un apport de détails scintigraphiques, cliniques et étiologiques concernant chacun d'entre eux, avoir abordé pour la première fois, et sous un angle nouveau, une discussion critique originale de la valeur actuelle de la scintigraphie pancréatique à la lumière des données les plus récentes de la littérature.

L A   S C I N T I G R A P H I E   P A N C R E A T I Q U E

-:-

I/ GENERALITES SUR LA SCINTIGRAPHIE

La scintigraphie est maintenant bien connue. - C'est à la suite d'une série d'études de MAYNEORD en Angleterre sur diverses possibilités de visualisation automatique "in vivo" de la distribution d'un radio-élément que cette technique s'est développée.

Après la publication de CASSEN, CURTIS et LIBBY de Los Angeles, en 1951, elle devient rapidement l'une des investigations radio-isotopiques les plus employées en clinique.

Le principe met à profit les propriétés physiologiques de l'organe à examiner vis-à-vis de molécules marquées introduites dans l'organisme et ses modifications sous l'effet d'un processus pathologique.

Le choix des molécules marquées (c'est à dire molécules dont un des éléments a été remplacé par un atome radioactif) est capital. - Elles doivent de façon idéale s'approcher le plus possible des critères suivants :

- tropisme aussi hautement sélectif que possible vis-à-vis de l'organe à examiner
- période relativement courte
- émission gamma suffisamment intense et pénétrante
- toxicité nulle ou réduite
- neutralité immunologique.

Un problème plus complexe pour les médecins non spécialistes est l'appareillage. Il doit permettre non seulement de détecter l'activité émise par l'organe, mais encore transcrire le plus fidèlement possible celle-ci à l'aide d'un système enregistreur.

Retenons pour l'instant qu'une installation de scintigraphie sous la forme habituelle comprend :

1 - Le compteur ou ensemble détecteur muni de son collimateur placé sur un chariot et mû électriquement. L'ensemble se déplace en parcourant des lignes parallèles successives au devant de la région à examiner.

2 - Un dispositif électronique de comptage, pour enregistrer le nombre de coups en chaque point, et opérer éventuellement une réduction; c'est à dire n'envoyer un signal à l'inscripteur que toutes les 2 - 4 - 8 - 16 ou 32 impulsions.

3 - Enfin un inscripteur mécanique se déplaçant au-dessus d'une feuille de papier et marquant sous forme de traits ou de points noirs, mais aussi en couleurs parfois, les signaux reçus.

L'inscripteur est solidaire du compteur et le suit dans tous ses déplacements.

Le document obtenu porte habituellement le nom de scintigramme.

Précisons enfin qu'une bonne technique nécessite 3 conditions :

1 - Détecter les radiations avec une sensibilité suffisante, de façon à éviter l'administration de doses exagérées de radio traceurs.

2 - Posséder un pouvoir de résolution suffisamment poussé; autrement dit, le dispositif doit détecter aussi efficacement que possible, les petites différences de radioactivité entre les secteurs explorés.

3 - Présenter ces informations sous forme de documents aisément interprétables pour le clinicien.

Au total, on peut admettre qu'un compromis judicieux entre ces différents facteurs permettra un bon scintigramme.

D'ailleurs, en vue d'atteindre cet objectif : traceur, compteur avec collimateur, dispositif de comptage, enregistrement de l'image, ont tous fait l'objet d'un grand nombre de perfectionnement qu'il serait hors de propos de développer ici.

Un certain nombre d'entre eux cependant interviendront dans la réalisation de l'image pancréatique. Nous essaierons alors d'aborder sous une optique simple et pratique les problèmes techniques nécessaires à la compréhension du système envisagé.

De fait, inaugurée par la réalisation d'images thyroïdiennes, la technique scintigraphique est aujourd'hui appliquée avec succès à plusieurs organes.

Cependant on peut s'étonner de l'apparition tardive de la scintigraphie pancréatique car le pancréas du fait de sa situation anatomique et de son exploration délicate aurait dû bénéficier rapidement de cette nouvelle technique. Or, ce n'est qu'en 1962 que M. BLAU (1) présenta les résultats des premiers examens scintigraphiques de cette glande.

La raison de ce retard vis-à-vis d'autres organes s'explique par les difficultés rencontrées pour disposer d'un marqueur convenable. Les recherches entreprises pour découvrir le produit capable de se concentrer à un taux suffisant dans le pancréas, n'ont abouti qu'à un résultat imparfait.

Devant ce dilemne et l'absence d'un autre traceur mieux adapté, il fut nécessaire de perfectionner et donc de compliquer la technique scintigraphique. Parmi un certain nombre de tentatives diverses afin d'utiliser au mieux le seul traceur existant, la technique par soustraction électronique apparaît comme le procédé sinon idéal tout au moins le plus rationnel à ce jour comme nous l'expliquerons plus loin.

II/ LE MARQUEUR PANCREATIQUE

1) Découverte de la sélénométhionine Se 75

Depuis ces 20 dernières années les efforts vers la recherche et le marquage d'un produit à tropisme pancréatique se sont succédés.

Les espoirs successivement mis pendant un moment dans :

- le manganèse I. MESCHAN (25)
- le zinc G.E. SHELINE (33)
- la berbérine M. BLAU, MA. BENDER (2)

et certains anticorps,

furent rapidement déçus et définitivement abandonnés.

Ce n'est qu'en 1949 que J.E. WHEELER (41) insista sur l'affinité du pancréas pour les acides aminés marqués au C14 et au S35, injectés par voie intraveineuse. - On attribua cette propriété à l'élaboration rapide des enzymes par la glande. Or, aucun des éléments constituant les acides aminés (C-H-O-N-S-) n'a d'isotope actuellement capable d'être utilisé pour la détection externe (émetteur gamma d'énergie appropriée, période suffisamment longue).

C'est à M. BLAU (3) et à ses collaborateurs que l'on doit le mérite d'avoir envisagé, puis réalisé, la substitution au soufre d'un élément chimiquement très voisin, le sélénium dans la L. METHIONINE.

L'isotope 75 du sélénium fut préféré pour ses caractères physiques.

2) Préparation de la sélénométhionine

La synthèse de la Se 75 sélénométhionine se fait par voie biologique. - On fait croître un micro-organisme sur un milieu pauvre en soufre et riche en sélénium 75. - Les éléments cellulaires incorporent la sélénométhionine radio active. - Après centrifugation, on procède à une extraction par l'éther et l'acide trichloracétique : les protéines sont hydrolisées par l'acide chlorhydrique, et la sélénométhionine 75 est séparée par chromatographie sur colonne (Dowex 50).

BLAU (4) a montré que la sélénométhionine possédait un métabolisme identique à celui de la méthionine.

3) Physiologie de la sélénométhionine

La concentration sanguine du sélénium 75 après injection intraveineuse fut étudiée par prises de sang répétées; W.H. OLDENDORF (26), chez tous les sujets volontaires, constata une chute brutale de la radioactivité atteignant un minimum entre les 30ème et 45ème minutes, puis ensuite une remontée progressive jusqu'à un plateau atteint à la 4ème heure et représentant 75 % de la concentration du premier échantillon prélevé à la 2ème minute.

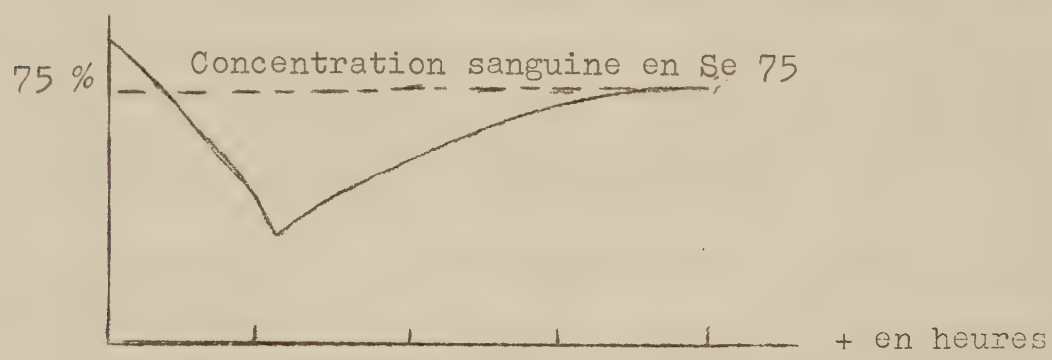

Schéma d'après W.H. OLDENDORF

Les travaux de M. BLAU et G.D. ZUIDEMA précisent le devenir de la sélénométhionine après son départ rapide du courant circulatoire. M. BLAU (4) a pu montrer l'évolution de la radioactivité dans le pancréas de la souris. - Dès la première demi-heure la concentration atteint un maximum qui se maintient en plateau jusqu'à la 4ème heure environ pour diminuer en fonction semble-t-il de la sécrétion enzymatique.

Chez le chien, cette fois, le même auteur a montré que 2 heures après injection sous cutanée de sélénométhionine, la radioactivité se répartissait principalement entre le foie, le pancréas, les reins et la rate. - Mais M. BLAU a noté que si c'est dans la glande hépatique que l'on retrouve le maximum de sélénium, la concentration par gramme d'organe y est environ 8 à 9 fois inférieure à celle du pancréas.

G.D. ZUIDEMA et ses collaborateurs (42) ont fait de leur côté, chez le singe, des constatations sensiblement identiques.

Entre la première et sixième heure, la concentration de sélénium par gramme de pancréas est 2 à 5 fois supérieure à la concentration par gramme de foie. - Leurs résultats soulignent également de façon indéniable l'apparition rapide de la radioactivité au niveau de l'intestin grêle.

Concentration de la sélénométhionine 75 chez le singe d'après G.D. ZUIDEMA

	t. en heures	Pancréas	Foie	Rein	Grêle
% de la D.I. dans l'organe entier	1	0,73	6,1	0,7	2,6
	2	1,60	6,5	0,6	2,6
	3	0,65	5,1	0,8	3
	4	0,90	6,1	1,2	3,2
% de la D.I. par gramme de tissu	1	0,17	0,07	0,04	0,03
	2	0,16	0,07	0,06	0,04
	3	0,28	0,06	0,04	0,01
	4	0,21	0,07	0,07	0,07

Actuellement, on admet pour le premier jour une répartition d'environ 15 % de Sélénium entre :

le foie où il se fixe sur les protéines et le pancréas où il s'incorpore aux enzymes.

Dès le deuxième jour, après sécrétion des ferments pancréatiques, le sélénium, libéré de ses supports protéiniques semble en majeure partie réabsorbé au niveau du grêle et l'on retrouve alors l'élément uniformément réparti dans l'organisme entier.

4) Toxicité de la sélénométhionine Se 75

Le sélénium est un corps étranger à l'organisme humain; son isotope 75 se désintègre en arsenic - Les hautes activités spécifiques des solutions actuelles et la dose utilisée environ 3 µCi/Kg font que l'on injecte environ que le 1/1000ème de la dose toxique. Aucun auteur ne rapporte de signes d'intoxication chez les animaux de laboratoire. ZUIDEMA (42) n'a pu constater aucune lésion histologique dans les organes des rats et des singes d'expérience. Actuellement, il n'a jamais été signalé d'accident chez l'homme.

5) Dosimétrie de la sélénométhionine Se 75

La dose délivrée au niveau du pancréas ne saurait être importante, étant donné le court séjour de la sélénométhionine Se 75 dans la glande et la longueur relative de sa période physique.

Par contre, l'irradiation de l'organisme entier mérite attention.

Le calcul est fort délicat en raison du cycle complexe de ce radio-élément qui rend difficile la détermination de la

période biologique. - A ce propos, il faut remarquer que ce qui est trouvé chez l'animal ne s'applique pas forcément à l'homme.

Ainsi, M. BLAU (4) trouve une quinzaine de jours pour la période biologique du sélénium 75 chez le rat. Une demi-vie similaire conduirait à admettre pour l'homme une irradiation totale de 600 mr.

Or, chez le singe, ZUIDEMA (42) a trouvé une période biologique de 273 jours. En extrapolant cette fois un tel résultat à l'homme, le calcul révèle que la dose délivrée à l'organisme par 200 µCi de sélénium 75 s'élève à 1,8 rads. - Chez des volontaires des chiffres semblables auraient été confirmés.

Notons également, comme l'a souligné SODEE DB (35), le passage de la barrière placentaire par le sélénium 75 et la possibilité d'une irradiation, sinon intense, du moins prolongé au niveau des gonades.

L'ensemble de ces considérations devrait inciter à ne jamais dépasser la dose de 3 µCi par kilogramme de poids corporel et ne pratiquer de préférence cet examen que chez des sujets d'au moins 40 ans.

6) Les différentes méthodes de scintigraphie pancréatique à la Se 75 Sélénométhionine

En effet, après ce rappel des caractéristiques essentielles du marqueur pancréatique auxquelles ont abouti les travaux actuels, il se confirme malheureusement que celui-ci reste médiocre en raison de son affinité relative pour le pancréas et de sa longue période effective.

Le peu de moyen d'exploration non isotopique dont on dispose pour étudier cette glande explique cependant les efforts et la persévérance de ceux qui se sont fixés pour tâche d'obtenir une scintigraphie pancréatique de bonne qualité. - De ce fait, un certain nombre de méthodes différentes tant sur le plan de la préparation du malade que sur celui de la technique proprement dite prirent naissance.

- Différents protocoles de préparation du malade

Le principe est d'augmenter si possible la concentration en sélénométhionine du pancréas. - La dose à administrer restant identique pour des raisons de sécurité comme nous l'avons souligné précédemment.

Deux tentatives peuvent se concevoir :

- soit augmenter la captation de la sélénométhionine par le pancréas.
- soit freiner ou bloquer la sécrétion des enzymes lorsqu'ils sont déjà marqués.

a) Augmenter la captation de sélénométhionine

Dès ces premiers examens, M. BLAU (1), pour favoriser la concentration pancréatique du radio-élément vide préalablement la glande de ses enzymes par une injection de cécékin (sécrétine - pancréatozymine - cholécystokinine) - L'action théorique du produit étant d'une heure, il injecte alors la sélénométhionine. En fait l'action du cécékin paraît néfaste. Elle pourrait agir au delà d'une heure et provoquer ainsi la sécrétion des enzymes qui viennent d'être marqués; en outre, par stimulation hépatovésiculaire, elle serait capable d'augmenter la fixation du radio-élément dans le foie.

Peu après, D.B. SODEE (34) se fonde sur le principe qu'une alimentation protéinique favorise efficacement la captation des acides aminés par le pancréas. Il demande à ses malades d'absorber un repas riche en protéine avant l'examen. - BLANQUET et ses collaborateurs (9) souligneront plus tard qu'ils ont dû se passer de cette préparation chez plusieurs malades et n'ont pas constaté pour autant de diminution de la fixation pancréatique.

b) Freiner la sécrétion des enzymes déjà marqués

Dans ce but l'utilisation des anticholinergiques fut proposée. M. BLAU (5) emploie la probanthine, SODEE (35) et BLANQUET (9) l'acide glutamique. Quant à RODRIGUEZ ANTUNEZ (29), il préfère bloquer le sphincter d'Oddi par la morphine.

Dans le service du Professeur MILHAUD, comme nous le reverrons, afin de conserver au mieux les conditions physiologiques et n'ayant trouvé qu'un intérêt modeste à ces diverses méthodes, il fut adopté le simple jeune nocturne. La mise au repos du pancréas avant l'examen paraît suffisante pour assurer une fixation satisfaisante de la méthionine. Quant au sevrage tabagique proposé par certains, nous ne pouvons juger de son influence ne l'ayant pas pris en considération.

- <u>Différentes techniques tendant à obtenir l'individualisation de l'image pancréatique</u>

C'est là que se pose en fait le problème capital de la scintigraphie du pancréas par la sélénométhionine. Un certain nombre d'examens ont montré que l'image pancréatique n'était isolée et définie que chez un sujet sur trois seulement. Dans

un tiers des cas, la limite supérieure du pancréas se perd dans l'image hépatique. Dans le tiers restant, le pancréas est recouvert en partie ou en totalité par le scintigramme du foie.

Afin de supprimer cette interférence hépatique gênante, plusieurs artifices ont été proposés.

De nombreux auteurs placent le sujet en décubitus côté gauche surélevé de 10°, pour essayer de dissocier l'aire de projection des deux organes. La variabilité des résultats s'explique par le caractère changeant de la morphologie hépatique et pancréatique.

G. BURKE (13) utilise un procédé de soustraction biologique. - Avant l'examen, il injecte de la méthionine stable afin de saturer le foie dans l'espoir de réduire ensuite la fixation de la sélénométhionine.

D.B. SODEE (36) définit quant à lui dans un premier temps les contours hépatiques par un cartogramme à l'Or 198 qui lui permet de masquer secondairement le foie par des briques de plomb avant d'effectuer la scintigraphie au sélénium.

Plus récemment, L. LEGER et J.C. ROUCAYROL (32) ont proposé un procédé de soustraction photographique consistant à superposer les scintigrammes obtenus respectivement après injection d'Or 198 et de sélénium 75.

Toutes ces méthodes ont été remplacées par la soustraction électronique à la suite des travaux suivants :

KAPLAN et coll. : 1966 (20) - BECK et coll. : 1967 (11) - ROUCAYROL J.C. et coll. : 1967 (31) - BLANQUET P. et coll. : 1968 (7-8) - COTTRAL M.E. et coll. : 1968 (15) - EPHRAIN K. et coll. : 1968 (18) - DESGREZ A. et coll. : 1968 (16).

C'est ce principe que nous nous proposons maintenant de développer dans la suite de l'exposé.

Principe de la soustraction électronique en scintigraphie pancréatique

- Ce principe repose sur l'emploi conjoint au sélénium 75 d'un second isotope à fixation hépatique.

- Afin de réaliser la soustraction, il faut :
  . pouvoir séparer les données fournies par les 2 radio-éléments
  . connaître l'activité de chacun d'eux.

- La séparation ne sera concevable que si les 2 isotopes émettent des rayonnements d'énergies séparables par spectromètre gamma.

- L'Or 198 répond à ces conditions. Il ne se fixe habituellement que dans le foie, et la radiation qu'il émet avec la plus grande intensité possède une énergie de 408 Kev suffisamment distincte de la raie la plus importante du sélénium 75 (265 Kev). Il faut cependant remarquer que ce pic situé à 265 Kev se place dans la bande d'énergie du fond Compton de l'Or 198 diffusé par le sujet. - Pour cette raison, 10 à 25 % de l'activité détectée par le spectromètre lorsqu'il se trouve réglé sur 265 Kev sont dus à l'Or. - D'autre part, le sélénium 75 possède un petit pic à 401 Kev très proche de la raie la plus intense de l'Or 198. - Aussi faut-il savoir que le spectromètre, réglé cette fois sur 408 Kev, va détecter une activité dont 5 à 10 % environ sont dus au sélénium.

- Théoriquement la soustraction ne peut donc être qu'imparfaite. Il serait possible certes de supprimer la participation Compton de l'Or au moment du comptage sur 265 Kev en commen-

çant par recueillir les informations dues au sélénium injecté seul. - Par contre, il est impossible d'éviter la petite participation du sélénium lors des mesures effectuées sur 408 Kev.

(A ce propos, on se doit de noter les tentatives de quelques auteurs (22) qui utilisent d'autres radio-éléments. - D'une part le sélénium 75 et le rose bengale marqué à l'iode 131; d'autre part l'érythrosine B 131 et les colloïdes marquées au technétium 99 m. - Jusqu'à présent, elles ne sont guère sorties du stade expérimental).

- Mais en réalité, l'Or 198 et la sélénométhionine Se 75 malgré les imperfections signalées allaient permettre à E. KAPLAN (20) d'effectuer de façon convenable la soustraction en 1966.

- Peu de temps après, en 1967, BECK C. - BLANQUET P. et ses collaborateurs (11) commencent à Bordeaux, les premiers examens scintigraphiques du pancréas fondés sur ce principe. - Dans ce but, ils utilisent une unité d'exploitation couplée à une caméra à scintillation et comprenant :
  - un double convertisseur
  - un bloc d'exploitation et de visualisation dont le coeur est une mémoire intégratrice de 4096 canaux (64 x 64)
  - enfin un calculateur servant au transfert sur ruban magnétique des contenus des mémoires.

- La technique utilisée dans le service de Radioisotope de l'Hôpital Saint-Antoine dont nous rapportons les premiers résultats remonte au mois de Février 1969.- Ceci a été possible grâce à la mise au point par A. DESGREZ et J. de SAINT LAURENT (17) d'un procédé beaucoup plus économique adaptable à un scintigraphe classique à balayage.

Il nous paraît important, tant au point de vue technique que pratique d'essayer d'expliquer la méthode adoptée.

METHODE UTILISEE POUR NOS EXAMENS

I/ PRINCIPE TECHNIQUE

La production d'un scintigramme à balayage est une opération qui se déroule régulièrement dans le temps et se prête bien à l'enregistrement sur bande magnétique.

Les impulsions de la sonde, triées et mises en forme par le sélecteur d'amplitude, sont enregistrées directement. Les coordonnées peuvent être codées entièrement et enregistrées sur deux pistes distinctes, ou simplement reconstituées par l'appareil de reproduction à partir de signaux pilotes.

Si, comme dans le cas de la scintigraphie pancréatique, deux radio-éléments sont simultanément présents dans le sujet, deux sélecteurs d'amplitude et deux pistes d'enregistrement permettent le stockage de 2 scintigraphies rigoureusement homologues dans l'espace et dans le temps.

L'image est présentée à la lecture sur un tube cathodique. Le déplacement du spot reproduit celui de la sonde, la coordonnée Z (luminance) est élaborée à partir des activités recueillies par chaque voie. Un jeu de commutateurs permet d'obtenir à volonté une image correspondant à une seule des 2 voies ou à leur soustraction, voire à leur addition le cas échéant.

1) Reproduction des coordonnées

Le système à signaux pilotes pur est utilisé sur le prototype réalisé au C.H.U. de Saint-Antoine. Le balayage x du scintigraphe, qui se fait à vitesse constante, est reproduit électroniquement par une base de temps. - Celle-ci est commandée par un signal pilote qui, analogue au signal de synchronisation de ligne en télévision, inverse le sens du balayage X en bout de ligne, et fait avancer d'un pas un générateur incrémental pour l'axe Y. L'extrémité d'une ligne comportant un temps mort pour l'information, le signal pilote est enregistré sur la même piste que les impulsions de sonde, sous forme d'un train d'ondes à fréquence définie. Ce train d'onde est séparé à la lecture par un filtre accordé.

Ce système présente les inconvénients suivants : nécessité d'afficher la vitesse de balayage à la lecture d'une part, et impossibilité de déplacer l'une des deux butées de fin de ligne en cours de balayage d'autre part. Ses avantages tiennent à ce qu'il économise deux voies d'enregistrement et deux potentiomètres. Il se trouve par ailleurs plus facile à adapter à un scintigraphe quelconque.

2) Enregistrement des impulsions de la sonde

L'exploitation pratique d'un enregistrement demande une lecture rapide. - Pratiquement, une scintigraphie à faible activité comme celle obtenue avec la sélénométhionine peut demander une heure d'enregistrement, et tirer une image en une ou deux minutes serait souhaitable. Un rapport élevé entre la vitesse d'enregistrement et celle de lecture est par suite nécessaire.

Le prototype de Saint-Antoine a été équipé d'un magnétophone commercial à 4 vitesses. - La platine d'un tel appareil n'offre cependant qu'un rapport 8 entre la plus grande et la plus petite des vitesses. - Ce rapport est, en fait, un peu faible car 60 minutes d'enregistrement ne peuvent être relues qu'en 7 minutes et demie. - Notons que dans la version commerciale aujourd'hui réalisée (S.A.I.P.) on peut adopter un rapport 32 et une heure d'enregistrement est alors relue en moins de 2 minutes.

3) Lecture et soustraction

Principe : l'image est divisée en un certain nombre de "points" identiques ayant pratiquement une surface élémentaire d'environ 3 × 3 millimètres. - Si nous considérons un de ces "points" :

Premièrement : nous devons effectuer un comptage des impulsions des deux radio-éléments de façon simultanée mais distincte au niveau de chaque voie A et B.

Deuxièmement : il s'agira à l'aide d'une multiplication par une constante de mise à l'échelle des deux grandeurs d'obtenir :

- d'une part une soustraction nulle au centre du foie

$$H\ (CA - KB) = 0$$

- d'autre part une photo finale couvrant la gamme de brillance ou de couleurs désirées.

Technique :

La division en "points" au scan est donnée par l'intervalle de temps qui se règle par une horloge électronique.

Dans chaque intervalle de temps t et pour chaque voie A et B, un générateur de tension en escalier engendre 1 marche de hauteur constante par impulsion.

A la fin de cet intervalle de temps annoncé par le signal de l'horloge électronique, la tension est prélevée pour traitement analogique déclenchant l'allumage du spot puis la remise à zéro.

Les constantes C et K sont affichées par l'opérateur sur des atténuateurs gradués (potentiomètres à 10 tours).

La détermination des constantes se fait :

- soit par calcul simple sur les activités mesurées pendant le réglage du scan
- soit en lisant un voltmètre de mesure de tension de fin d'excalier incorporé à l'appareil.

Chaque voie est lue séparément de cette façon, donnant une image pure de l'activité passant par chaque fenêtre spectrale et correspondant à ce que l'on a appelé l'"image de poids unité" à laquelle on attribue par convention la valeur de 100% .

La soustraction proprement dite est alors faite à l'aide d'un amplificateur différentiel sur les entrées duquel sont envoyées les tensions de fin d'escalier après atténuation (coefficient C et K). L'opération réalisée est au choix selon la position d'un inverseur :

$$S = CA - KB$$

ou $$S = KB - CA$$

La grandeur S étant la tension déterminant la luminance ou la couleur d'un point représenté. - Un réajustement de C est éventuellement fait au vu de la première image de soustraction, de manière à obtenir l'effacement convenable du foie. - Cette opération est plus précise avec la représentation en couleurs, où le niveau zéro correspond à une teinte donnée, les valeurs négatives à éviter donnant le noir.

L'image de soustraction obtenue en conservant les valeurs initiales de C et K ("image de poids unité") a généralement un contraste insuffisant pour une bonne interprétation. - C'est pourquoi l'image utilisée est obtenue en multipliant C et K par une constante commune H habituellement voisine de 2. - Il s'agit d'une "constante de mise à l'échelle de la soustraction" et il est concevable d'afficher H par un troisième atténuateur.

On obtient alors :

$$S = H\,(CA - KB)$$

ou

$$S = H\,(KB - CA)$$

II/ UTILISATION PRATIQUE

1) Protocole

La préparation du sujet en vue d'augmenter la fixation de la sélénométhionine Se 75 s'est résumée pour le malade à un jeûne alimentaire strict commençant 12 heures avant l'examen.

L'examen s'effectue ensuite en 5 étapes :

a) Injection intra-veineuse de la Se 75 sélénométhionine; l'activité choisie se situe aux environs de 200 µCi pour un adulte moyen de 70 kilog, soit un peu moins de 3 µCi par kilogramme de poids corporel.

b) 20 minutes après, le malade est installé en décubitus dorsal sous la caméra à scintillation qui est réglée sur 265 Kev avec centrage sur la zone d'intérêt. Un premier cliché est alors effectué - Le délai écoulé entre l'injection et le début de l'examen est sensiblement le même chez tous les sujets et permet ainsi de contrôler l'affinité de la glande pour la méthionine.

c) Immédiatement après ce premier cliché on injecte l'Or 198, l'activité choisie correspond à la ½ de l'activité adoptée pour le Sélénium - Caméra et malade ne doivent pas bouger durant cette période et les 10 minutes suivantes. Le spectromètre de la caméra étant alors mis sur le pic de l'Or 198, soit 408 Kev, un autre cliché est pris à la fin de ce délai.

d) Le malade est alors transporté sous le scintigraphe à balayage où il doit rester en décubitus dorsal durant les 45 minutes de l'examen. Un scintigramme classique qui est selon les cas, soit celui de la sélénométhionine, soit celui de l'Or, s'imprime pendant que durant le même temps, selon la technique précédemment développée, est enregistrée sur les deux pistes de la bande magnétique les informations simultanées correspondant aux 2 radio-éléments.

e) A la fin de l'enregistrement, le malade pouvant partir, il reste à effectuer les opérations de lecture et de soustraction décrites précédemment.

Au total, on conserve habituellement dans le dossier :

- 2 photographies réalisées à l'aide de la caméra à scintillation
- 2 photographies représentant les "images de poids unité", l'une provenant du sélénium 75, l'autre de l'Or 198.
- et une cinquième photographie qui correspond à la soustraction la plus significative. Elle doit permettre une visualisation de la morphologie du pancréas distincte.
- Enfin un scintigramme classique doit permettre d'approcher la représentation grandeur réelle des organes visualisés à partir de ces photographies et permettre ainsi de les situer en fonction de certains repères.

2) Critères de systématisation adoptés

Ne pouvant insérer une série de clichés dans cet exposé, il nous a fallu adopter une description de l'image scintigraphique du pancréas à l'aide de mots et de symboles. - Bien qu'imparfaite, cette systématisation des images va nous permettre dans un second temps de comparer certains des critères choisis avec les confirmations diagnostiques que nous avons obtenues.

a) Cinétique de la captation de la sélénométhionine au niveau du pancréas

L'affinité de la glande pancréatique vis-à-vis du corps radio-actif a été jugée sur la visualisation de la glande lors du premier cliché fait à la caméra à scintillation 20 minutes après l'injection de sélénométhionine.

La comparaison de ce cliché avec celui enregistré une demi-heure plus tard environ, nous a permis de confirmer la stabilisation du radio-élément au niveau de la glande dans la plupart des cas.

Notons que l'existence de modifications importantes entre ces deux clichés traduirait selon les images, soit un retard de fixation, soit une libération rapide de la sélénométhionine par le pancréas. - Nous avons donc comparé de façon systématique ces 2 images.

b) Concentration ou activité de la sélénométhionine au niveau du pancréas et de l'intestin

Ce chapitre est très important puisqu'il permettrait, selon

plusieurs auteurs, d"évaluer la valeur fonctionnelle du pancréas. Afin de juger plus objectivement de cette valeur, il nous a paru intéressant de déterminer cette fixation sur l'image dite "image de poids unité" de la sélénométhionine et non sur l'image obtenue par soustraction; celle-ci se trouvant faussée de ce point de vue par les facteurs de correction introduits pour obtenir la forme la plus significative de la glande comme nous l'avons déjà expliqué.

Dans ce but nous comparons la fixation ou activité des trois régions : tête, corps et queue du pancréas à la fixation du centre hépatique. - Nous procédons de façon identique si une fixation intestinale est présente sur cette même "image de poids unité" de la sélénométhionine.

Nous avons pour faciliter la lecture de nos résultats représentés ceux-ci de la façon suivante :

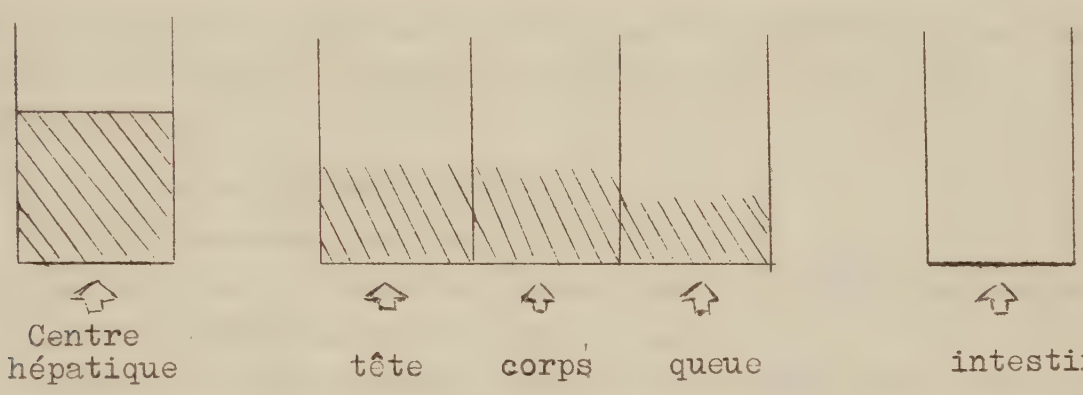

Ce schéma permet ainsi d'apprécier :

- l'importance relative de la fixation de la glande par rapport au centre hépatique.
- le caractère homogène ou hétérogène de cette fixation au niveau des 3 parties individualisables de la glande : tête, corps et queue.
- enfin, la présence ou l'absence de fixation intestinale et son importance par comparaison au centre hépatique.

c) Forme, orientation et situation du pancréas

Comme divers auteurs l'ont déjà signalé (6-21-30-37-40), nous avons pu constater l'extrême diversité de la morphologie pancréatique. Ici encore, afin de simplifier nos descriptions, nous

avons ramené ces différentes formes à 3 schémas de base.

1/ plage pancréatique rectiligne ou droite

2/ plage pancréatique arciforme, en virgule, en fer à cheval ou simple courbe et, dans ce cas, nous préciserons la direction approximative vers laquelle regarde la concavité ainsi formée.

3/ plage pancréatique en S inversé ou double courbe.

Un autre caractère inconstant et variable vient modifier ces 3 schémas. Il traduit l'existence assez fréquente d'une faible fixation au niveau de la jonction de la tête et du corps du pancréas, sorte de hiatus que l'on appelle le rétrécissement cervical. - Ce rétrécissement lorsqu'il est présent peut prendre une certaine importance et risque de ce fait d'être confondu avec une lacune.

Pour la description, nous avons individualisé 4 cas qui peuvent d'ailleurs se retrouver dans l'un ou l'autre des 3 schémas simplifiés.

- absence de rétrécissement
- rétrécissement cervical visible
- rétrécissement cervical marqué avec cependant persistance de la continuité entre tête et corps
- rétrécissement cervical avec discontinuité entre tête et corps

Il est par contre évident qu'il est impossible de le déterminer en cas de disparition de la tête ou du corps du pancréas sur l'image scintigraphique.

Après la forme, pour situer l'orientation générale de la glande, on a essayé de définir un grand axe du pancréas. Sur l'image de soustraction, nous avons donné arbitrairement ce nom à la droite qui joint approximativement les 2 zones les plus éloignées de la fixation pancréatique. Par rapport à l'horizontal ce grand axe détermine un angle aigu ouvert vers la gauche. Cet angle fut coté en position de 0° à 90° lorsqu'il est situé en-dessus de l'horizontal et en négatif de 0° à - 90° lorsqu'il est situé en-dessous de cette même horizontal.

Enfin, nos photographies ne possédant aucun repère anatomique stable, il devenait difficile de préciser parfois les différents segments de la glande. En effet, on ne peut guère se fier aux rapports unissant sur les photographies foie et pancréas. Ces rapports peuvent être source d'erreurs d'interprétation. Il faut se rappeler que le foie est lui-même le siège de modifications morphologiques importantes. Dans ce but, BLANQUET et ses collaborateurs ont tracé la ligne médiane du corps du sujet grâce à un marquage au niveau de la colonne vertébrale. Ils ont ainsi pu constater que la tête de la glande se situe de façon quasi constante à droite de cette ligne. Pour notre part, nous ne disposons pas de cette visualisation directe du rachis. Nous avons donc fait appel à un calcul de proportionnalité entre le scintigramme classique sur lequel il est aisé de déterminer cette ligne médiane grâce au marquage de l'appendice xyphoïde, et la photographie du pancréas par soustraction. Comme les auteurs précédemment cités, la fixation de sélénométhionine située à droite de cette ligne, nous a toujours paru correspondre à la tête du pancréas. Une telle situation concorde d'ailleurs parfaitement avec les descriptions anatomiques.

Lorsque cette fixation était présente, nous avons mesuré la longueur de cette partie du pancréas, située à droite de cette verticale pour la multiplier ensuite par le rapport de proportionnalité déjà connu. Une longueur approximative de la tête de la glande a ainsi été donné en centimètres.

a) <u>Anomalies scintigraphiques</u>

Nous avons été amenés à poser l'existence d'anomalies scintigraphiques. Pour chaque cas, elles seront précisées en conclusion de la description scintigraphique.

S inversé ou double courbe



Droit



Simple courbe



M O R P H O L O G I E

R E S U L T A T S

Parmi la centaine d'examens scintigraphiques du pancréas réalisés depuis 2 ans dans le Service de Radio-Isotope, 21 examens ont été pratiqués sur des sujets dont les dossiers nous ont permis de retrouver un diagnostic convenablement établi au moment de la rédaction de ce travail. - Ce sont ces dossiers que nous nous proposons à présent de développer.

Pour chaque cas, nous adopterons le plan suivant :

1) Données de l'examen scintigraphique seul et les anomalies qui en découlent.

2) Données complémentaires, c'est-à-dire les renseignements cliniques et paracliniques du malade, en sachant qu'ils peuvent éventuellement orienter, confirmer, modifier, voire même s'opposer à l'aspect scintigraphique.

3) Diagnostic "contrôlé" du malade - Diagnostic que nous avons pu retrouver soit par le compte rendu opératoire, soit par les données de l'autopsie.

En effet, il nous semble que les deux premiers paragraphes de ce plan correspondent à la démarche rationnelle de tout clinicien pour approcher au mieux le diagnostic de son malade. Quant au troisième paragraphe, il permettra dans une certaine mesure de juger du caractère positif ou négatif de l'examen scintigraphique selon les cas; et ceci, de la façon dont nous-mêmes en avons pris connaissance.

Avant de commencer, on se doit de préciser l'absence de certaines de ces données à propos de quelques examens. Cette carence s'explique par l'interruption du scintigraphe à balayage durant quelques mois afin d'adapter au système de soustraction le principe déjà connu de la scintigraphie en couleur. - Nous avons cru cependant devoir rapporter ces examens dans la mesure où ils nous apportent des éléments supplémentaires de discussion.

CAS N° 1

Données scintigraphiques

- La fixation de la sélénométhionine sur la photographie faite avec la caméra est sensiblement identique à celle enregistrée une demi-heure plus tard par le scintigraphe à balayage.
- L'image de soustraction montre un pancréas :
  - . de forme en simple courbe
  - . dont la concavité regarde à droite
  - . à grand axe vertical

  Il n'existe pas de fixation à droite de la ligne médiane.
- L'activité du pancréas, jugée sur l'image de poids unité par rapport au centre hépatique, est faible et homogène au niveau du corps et de la queue qui sont seuls visibles,
- On note deux images verticales correspondant vraisemblablement à une double fixation intestinale. Elles apparaissent bien sur l'image contrastée, obtenue par soustraction, mais par contre restent très faibles par rapport au centre hépatique.
- Le schéma est le suivant :

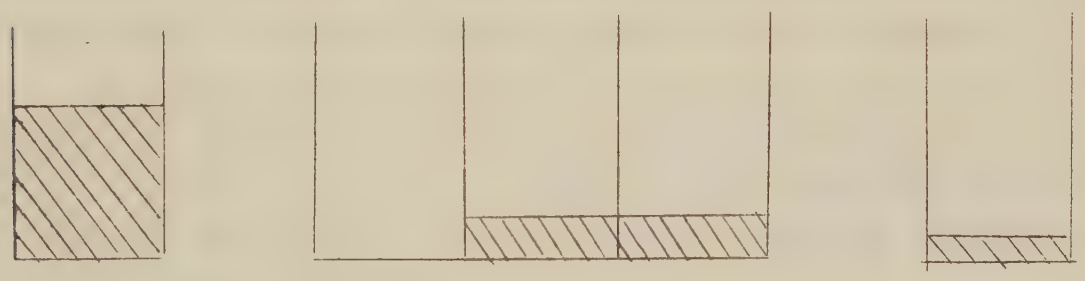

Anomalies scintigraphiques :

Il existe un processus pathologique important au niveau de la tête du pancréas qui reste muette. La faible fixation de la sélénométhionine au niveau du corps et de la queue est en faveur d'un mauvais fonctionnement du reste de la glande. La double fixation intestinale n'est pas habituelle, bien qu'elle soit très faible.

Données complémentaires :

Il s'agit ici d'une confirmation de la méthode. Mme Auv...

Simone, âgée de 48 ans, a subi il y a 3 mois, en province, une anastomose choledocojéjunale en Y pour ictère sans douleur, sans fièvre, avec altération de l'état général.

L'intervention laisse alors découvrir au niveau du bord supérieur de la tête du pancréas une masse de la taille d'un petit poing enchâssant le premier duodénum et qui n'est pas retirée.

Au moment de la scintigraphie, Mme Auv... est hospitalisée en vue d'une nouvelle intervention. La malade va beaucoup mieux. L'artériographie pratiquée évoque davantage pour les radiologues le diagnostic de pancréatite que celui de cancer de la tête.

La scintigraphie, en fonction de ce contexte, présente à la fois un signe habituel du cancer (lacune de toute la tête) et ceux de la pancréatite (faible fixation de la glande avec fixation présente au niveau de l'intestin). Il faut cependant craindre une fausse image du fait de la dérivation pratiquée antérieurement et dont nous ne connaissons pas les conséquences du point de vue scintigraphique.

Diagnostic

A l'intervention, 10 jours après l'examen scintigraphique, le chirurgien retrouve la tumeur néoplasique de la tête qu'il juge opérable s'il n'existait déjà une carcinose du mésentère.

D'autre part, il souligne une très importante réaction pancréatique en amont de la tumeur avec un Wirsung, qui est de la taille d'un Vème doigt. - Il n'existe pas d'hypertension portale, ni de métastase hépatique. - L'examen scintigraphique a été, dans ce cas, parfaitement confirmé.

Données scintigraphiques

- La fixation de la sélénométhionine sur la photographie faite avec la caméra n'est pas interprétable.
- L'image de soustraction montre un pancréas :
  - . grossièrement rectiligne
  - . à grand axe incliné à + 30°

Il existe une fixation de 5 cm à droite de la ligne médiane. Il faut souligner que bien que l'image soit celle de la soustraction, une fixation de sélénométhionine part verticalement vers le haut à partir de la tête et du corps du pancréas dans l'aire hépatique.

- On ne peut juger de l'activité du pancréas sur l'image de poids unité par rapport au centre hépatique, car le lobe droit du foie est peu et irrégulièrement actif.

Anomalies scintigraphiques

Il s'agit d'un aspect scintigraphique rare pour lequel nous n'avons pas d'interprétation. La forme de la glande est difficilement circonscrite et la tête semble d'une taille peu commune (valeur habituelle 2 à 4 cm).

Données complémentaires

M. Gué... Alphonse, âgé de 60 ans, est hospitalisé pour ictère. A l'examen on trouve une hépatomégalie nodulaire avec ascite hémorragique. Le malade meurt quelques jours plus tard avant que le cancer originel ne soit retrouvé.

Diagnostic

L'autopsie montre un pancréas macroscopiquement et histologiquement normal.

Par contre, au niveau du foie, il existe deux foyers tumoraux distincts :

- un foyer tumoral se situe dans le lobe droit et le long de la convexité. Cette masse est constituée par un foyer métastatique

certainement ancien qui est très remanié par des phénomènes de nécrose et de sclérose.

- quant au deuxième foyer carcinomateux, il occupe la région du hile.

L'hypothèse de l'anatomopathologiste est celle d'un carcinome infiltrant canaliculaire relativement différencié du carrefour hépaticobiliaire avec extension très importante dans la graisse du hile et métastase hépatique discontinue. - C'est souvent sous cette forme que diffusent les petits carcinomes de l'hépatique ou du cholédoque initial. - Ces tumeurs s'accompagnent d'ailleurs fréquemment de métastases hépatiques péri-pancréatiques.

Ici, la masse est trop importante pour que l'on trouve un point de départ précis.

Dans ce cas la scintigraphie a été décevante. On peut cependant se demander si la fixation attribuée uniquement à la tête du pancréas qui paraissait anormalement grande n'est pas en fait due à une éventuelle fixation de la sélénométhionine au niveau de la formation néoplasique du hile du foie. Nous reviendrons sur ce problème.

Par ailleurs, il est à constater que la présence d'une ascite, en facilitant la diffusion du rayonnement, gêne certainement l'établissement d'une bonne image.

CAS N° 3

Données scintigraphiques

- La fixation de la sélénométhionine sur la photographie faite avec la caméra est sensiblement identique à celle enregistrée une demi-heure plus tard par le scintigraphe à balayage.
- L'image de soustraction montre un pancréas :
  - de forme en S inversé
  - à grand axe incliné à + 45°
  - avec rétrécissement cervical visible.

  Il existe une fixation de 4 cm à droite de la ligne médiane.
- L'activité du pancréas jugée sur l'image de poids unité par rapport au centre hépatique est importante et homogène au niveau de l'ensemble de la glande.
- Il existe une fixation intestinale faible par rapport au centre hépatique, et par voie de conséquence, vis-à-vis de l'aire pancréatique. Elle est verticale et bien séparée de la queue au-dessous de laquelle elle se trouve.
- Le schéma est le suivant :

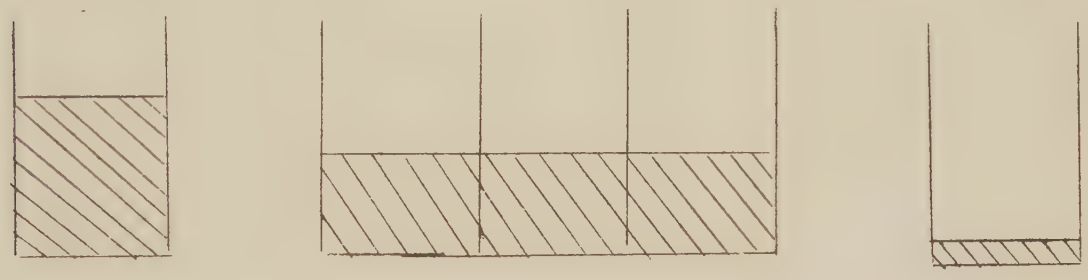

Anomalies scintigraphiques :

Le pancréas est normal, fixe bien et aucune anomalie n'apparaît. A noter qu'il existe une faible fixation intestinale.

Données complémentaires

M. Mail... Roger, présente des douleurs solaires épigastriques avec un syndrome de maldigestion à type de stéatorrhée.

L'artériographie sélective du tronc coeliaque montre un refoulement de l'artère hépatique commune en haut, et de l'artère gastroduodénale vers la droite. - Pour les radiologues, ces deux refoulements font suspecter un volumineux noyau de la tête pancréatique alors que la scintigraphie ne décèle rien d'anormal.

Diagnostic

Nous avons eu des difficultés à connaître la suite de l'histoire de ce malade. - D'après les renseignements obtenus, il a été découvert chez M. Mail... un ulcus du bulbe duodénal, qui a très bien réagi au traitement. - Actuellement il se porterait bien ce qui laisse à supposer que les craintes envisagées par l'artériographie ne se sont pas confirmées. - Cependant, nous ne possédons pas de garantie absolue sur l'intégrité du pancréas et il faut rester prudent quant aux conclusions à tirer de cet examen. Il met surtout en relief les différences qui peuvent parfois exister entre les données artériographiques et scintigraphiques.

Données scintigraphiques

Lors de cet examen :

- Il n'a pas été pratiqué de photographies avec la caméra à scintillation.
- L'image de soustraction montre un pancréas :
  - . de forme rectiligne
  - . à grand axe incliné à + 45°

Il est difficile de distinguer s'il existe un rétrécissement cervical, car la tête et la queue sont plus volumineuses que le corps lui-même qui est allongé et peu épais.

De ce fait, la glande a grossièrement un aspect en haltères.

Il existe une fixation de 3 centimètres à droite de la ligne médiane.

- L'activité du pancréas, jugée sur l'image de poids unité par rapport au centre hépatique, est très minime au niveau de la tête et du corps. Au niveau de la queue, elle paraît très faible.
- Il existe une fixation intestinale verticale qui ne se dissocie pas nettement de la queue de la glande. - Et, si elle reste faible par rapport au centre hépatique, elle est cependant importante par rapport aux examens habituels.
- Le schéma est le suivant :

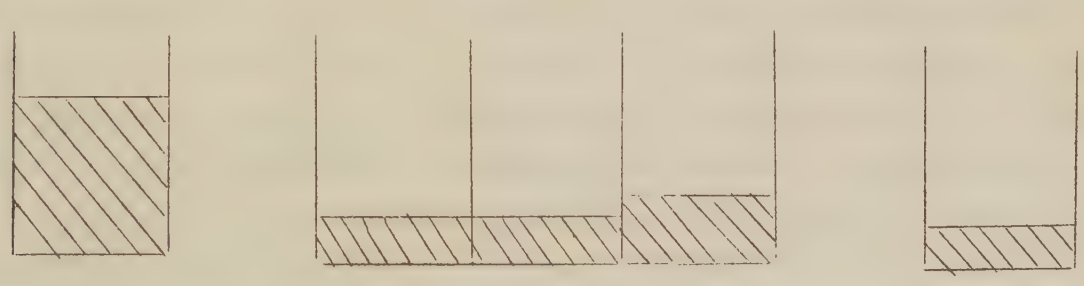

Anomalies scintigraphiques :

Le pancréas fixe très peu la sélénométhionine. - La queue est ordinairement moins active que le reste de la glande du fait

de sa situation anatomique plus profonde. Ici l'aspect est inverse. Cet aspect pourrait être dû à une superposition de la fixation intestinale avec celle de la queue. Par ailleurs, la forme générale de la glande n'est pas habituelle.

Données complémentaires

M. Bous... Mohamed, âgé de 54 ans, a de nombreux antécédents.- Alcoolique, ancien tuberculeux pulmonaire, il a été opéré il y a 6 ans d'une fibrose rétropéritonéale.

Retenons surtout ici qu'il souffre depuis plusieurs années de douleurs abdominales, avec élévation de l'amylasémie et de l'amylasurie survenant par crises.

Lors du bilan on a trouvé ni déformation du cadre duodénal, ni retentissement biliaire important. Par contre, il existe des calcifications de l'aire pancréatique sur les clichés de l'abdomen. - La scintigraphie, par sa faible fixation, comme l'artériographie préopératoire, sont en faveur d'une pancréatite céphalique, ce qui expliquerait parfaitement le contexte douloureux.

Diagnostic

Le malade est opéré 1 mois après l'examen scintigraphique. Le chirurgien découvre une formation kystique allongée. Des radiographies vont montrer qu'il s'agit en fait d'une triple poche : une poche supérieure qui semble se continuer par une seconde poche allongée et verticale. Cette seconde poche se jette dans une troisième qui correspond à ce que le chirurgien a pris au début pour le genu inferius. Ce kyste colle à l'isthme du pancréas, mais est parfaitement dégagé du foie. Une incision sur 2 centimètres de la poche au-dessus du bord supérieur du pancréas, permet à l'opérateur de l'explorer au doigt et de constater qu'elle se prolonge derrière la tête du pancréas pour s'enfoncer en bas presque dans la racine du mésentère

La scintigraphie, la clinique et les examens complémentaires ont affirmé l'existence de la pancréatite. - Le diagnostic constaté est donc une surprise, car le faux kyste trouvé n'a été suspecté par aucun des examens.

CAS N° 5

Données scintigraphiques

- La fixation de la sélénométhionine sur la photographie faite avec la caméra semble être plus importante que celle obtenue ½ heure plus tard par le scintigraphe à balayage. - Ceci est en faveur d'une cinétique plus rapide que d'ordinaire en ce qui concerne le radio-élément au niveau de la glande.
- Notons que l'aire pancréatique, qui apparaît très séparée du foie sur l'image à la caméra, évoque une forme en simple courbe dont la concavité regarde en bas et à gauche.

Cette forme paraît quelque peu différente sur l'image de soustraction qui montre un pancréas :

. de forme rectiligne
. avec rétrécissement cervical marqué
. à grand axe incliné à + 45°

Il existe une fixation de 3 centimètres à droite de la ligne médiane.

- La fixation pancréatique est très faible sur l'image de poids unité et bien que l'on ne distingue pas le centre hépatique du fait d'un mauvais centrage du scintigraphe à balayage, le corps et la queue paraissent plus actifs que la tête. - Il n'existe pas vraiment un aspect hétérogène mais une impression de contours peu nets. - Il n'existe pas de fixation intestinale.
- Le schéma de l'activité, du fait du mauvais centrage ne peut être fait.

Anomalies scintigraphiques

Le pancréas fixe peu. - Par contre, il n'y a pas de fixation au niveau intestinal. - Seule la séparation importante qui existe entre le pancréas et le foie doit être soulignée. Elle donne une impression inhabituelle à l'image.

Données complémentaires

M. Gal... Frédéric, âgé de 73 ans, présente une anémie

inexpliquée avec altération de l'état général depuis 2 mois. Le transit gastroduodénal est normal. Par contre, la biopsie d'un ganglion cervical droit révèle la présence d'une métastase ganglionnaire.

La scintigraphie, par son aspect presque normal, n'est pas en faveur d'une origine pancréatique. Cependant cette méthode ne peut exclure de façon formelle, la présence d'un micro cancer du pancréas.

Diagnostic

M. Gal... devait mourir un mois et demi après l'examen scintigraphique. - L'autopsie révèle la présence d'un carcinome peu différencié, trabéculaire, broncho-pulmonaire. - Quant au pancréas, il est subnormal, corps et queue sont comprimés par de gros ganglions métastatiques (prune et noix) et par plusieurs embolies veineuses. Ces compressions externes expliquent peut-être cet aspect scintigraphique aux contours peu nets. - La fixation un peu plus importante au niveau du corps et de la queue pose le problème d'une fixation possible de la sélénométhionine au niveau de certains tissus cancéreux. - Nous reviendrons sur ce problème lors de la discussion.

Données scintigraphiques

- La fixation de la sélénométhionine sur la photographie faite avec la caméra est sensiblement identique à celle enregistrée une demi-heure plus tard sur le scintigraphe à balayage.
- L'image de la soustraction montre un pancréas :
  - de forme rectiligne
  - sans rétrécissement cervical
  - à grand axe incliné à + 30°

Il existe une fixation de 1 centimètre à droite de la ligne médiane.

- L'activité du pancréas, jugée sur l'image de poids unité par rapport au centre hépatique est très faible au niveau de la tête, modérée au niveau du corps et très faible à nouveau dans la région de la queue. De ce fait l'aspect apparaît comme étant hétérogène.
- Il existe une fixation intestinale verticale ne se dissociant pas du corps de la glande et pouvant surestimée l'activité du pancréas en ce qui concerne ce segment de la glande. De plus cette fixation intestinale est nettement discernable sur l'image de poids unité.
- Le schéma est le suivant :

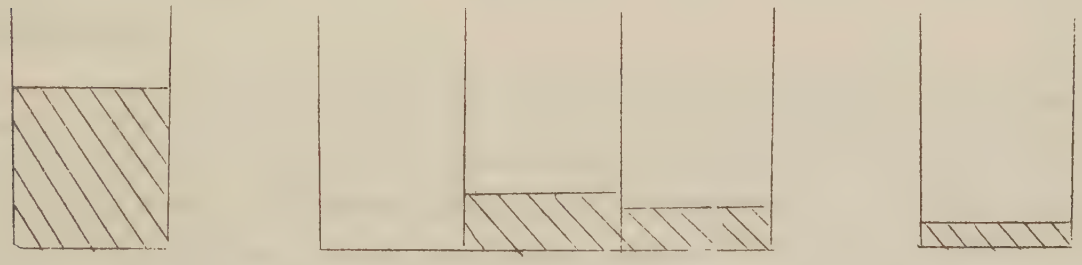

Anomalies scintigraphiques

Il existe une amputation scintigraphique de la tête du pancréas. La fixation de 1 centimètre à droite de la ligne médiane est trop courte pour être considérée comme normale. Par ailleurs

l'aspect hétérogène et la faible fixation du reste de la glande à laquelle s'ajoute une fixation intestinale plus notable que de coutume affirment un processus pathologique au niveau du pancréas.

Données complémentaires

- Mme Mor... Renée, âgée de 67 ans, cholécystectomisée en 1930 est diabétique depuis 10 ans. Elle présente depuis plusieurs mois des douleurs abdominales sus-ombilicales à irradiations postérieures, calmées par l'aspirine, qui ont amené une altération progressive de l'état général.

En ville, on a trouvé une élévation de l'amylasémie et de l'amylasurie, qui ne s'est pas reproduite lors de l'hospitalisation.

Le transit gastroduodénal révèle une déformation du cadre duodénal. L'artériographie pré-opératoire est en faveur d'un épithélioma de la tête.

- Devant ces données, la scintigraphie confirme l'atteinte du pancréas et, comme l'artériographie, penche vers la possibilité d'une tumeur de la tête. Le reste de la glande semble également atteint, soit par le cancer, soit par une pancréatite. L'existence d'une fixation intestinale notable étant pour certains en faveur de ce dernier diagnostic, il est difficile de trancher, surtout que certaines pancréatites aiguës peuvent également se traduire par une absence de fixation.

Diagnostic

A l'intervention, 10 jours après l'examen scintigraphique, le chirurgien trouve une tumeur assez grosse de la tête du pancréas (épithélioma), s'accompagnant d'une pancréatite d'amont importante. La scintigraphie a donc confirmé, comme l'artériographie, l'atteinte de la tête de l'organe. - Elle n'a pu donner le diagnostic mais a cependant souligné la participation du reste de la glande.

CAS N° 7

Données scintigraphiques (dossier incomplet)

- Pour cet examen, nous ne possédons que les deux photographies faites avec la caméra à scintillation dont l'une correspond à la fixation de l'or et l'autre à la fixation de la sélénométhionine
- En comparant ces deux images, le pancréas apparaît :
  - . en S inversé avec un corps qui semble cependant plus allongé qu'à l'ordinaire
  - . avec un rétrécissement cervical visible
  - . avec un grand axe incliné à + 45°

Quant à l'affinité de la sélénométhionine, elle paraît satisfaisante avec, malgré tout, une fixation un peu plus importante au niveau de la queue et supérieure à celle correspondant à la tête de la glande.

Anomalies scintigraphiques

Le pancréas est un peu plus grand que de coutume, d'aspect normal, avec fixation plus importante au niveau de la queue.

Il ne semble pas s'agir d'une position anatomique particulière de la queue bien que cette fixation surpasse celle correspondant à la tête de la glande.

Données complémentaires

Lors de son hospitalisation, M. Sel... ancien colonial âgé de 40 ans, présente des malaises hypoglycémiques. Le test au Dolipol est dans les limites supérieures de la normale. Sous régime de Conn, la glycémie descend à 0,60 gr/l et le malade présente deux petits malaises. L'artériographie montre indiscutablement une image arrondie au niveau de la queue du pancréas. Cette image arrondie, vascularisée par des rameaux artériels plus denses, conduit les radiologues à évoquer la possibilité d'un insulinome.

Pour sa part, la scintigraphie, sans rien déceler de typi-

quement anormal met en évidence une fixation élevée de la queue du pancréas.

Diagnostic

Lors de l'intervention, 2 mois après l'examen scintigraphique, le chirurgien ne trouve absolument rien d'anormal au cours de l'exploration complète de l'abdomen.

Il pratique cependant une spléno-pancréatectomie gauche. L'examen histologique de la totalité de cette partie du pancréas coupée en tranches fines ne permet de mettre en évidence qu'une très discrète hyperplasie langerhansienne sans aucune structure adénomateuse vraie.

L'aspect de la scintigraphie qui a laissé supposer une glande morphologiquement normale, est confirmé. L'affinité plus importante de la queue du pancréas est certainement en rapport avec l'hypervascularisation détectée à l'artériographie dans cette partie de la glande. Une étude cinétique aurait certainement été très souhaitable.

CAS N° 8

Données scintigraphiques (dossier incomplet)

Dans cet examen, nous ne possédons que les deux photographies faites avec la caméra à scintillation dont l'une correspond à la fixation de l'or et l'autre à la fixation de la sélénométhionine.

En comparant ces deux images, le pancréas apparaît :

. en S inversé
. sans rétrécissement cervical
. à grand axe incliné à + 45°

L'affinité de la sélénométhionine paraît normale au niveau de la tête et de la queue, elle est très réduite au niveau du corps.

Anomalies scintigraphiques

Il existe une importante encoche corporéale regardant vers le bas.

Données complémentaires

M. Ger... Isidore, âgé de 62 ans, présente une masse de l'hypochondre gauche isolée. La laparoscopie évoque une tumeur du pancréas. L'artériographie est en faveur d'un cancer de la queue du pancréas et diffère donc quelque peu de l'examen scintigraphique, qui localise pour sa part le processus pathologique au niveau du corps du pancréas.

Diagnostic

A l'intervention, le chirurgien découvre une tumeur énorme du pancréas allant de la rate au pédicule hépatique avec des bourgeons derrière le pédicule. On ne retrouve pas de métastase hépatique, ni de métastase péritonéale à distance. Notons que la biopsie per-opératoire au niveau de la queue n'a pas retrouvé de tissu néoplasique. On peut regretter cependant qu'une biopsie identique au niveau du corps n'ait pas été faite.

CAS N° 9

Données scintigraphiques (dossier incomplet)

- Pour cet examen, nous ne possédons que les deux photographies faites avec la caméra à scintillation, dont l'une correspond à la fixation de l'or et l'autre à la fixation de la sélénométhionine.
- En comparant ces deux images, le pancréas apparaît :
  - . en S inversé
  - . le rétrécissement cervical est visible
  - . le grand axe est incliné à + 60°

Quant à l'affinité de la méthionine, elle paraît normale et homogène.

Anomalies scintigraphiques

Bien qu'il soit dans ce cas difficile de délimiter le bord supérieur du pancréas du bord inférieur du foie, la glande paraît normale.

Données complémentaires

Mme Mar... Yvonne, âgée de 65 ans, est hospitalisée pour bilan pancréatique à la suite de la découverte d'un syndrome de Weber Christian.

Les éléments en faveur d'une atteinte pancréatique sont les suivants :

- . courbe d'H G P de type paradiabétique
- . amylasémie qui a été une fois élevée
- . lipase sérique élevée également
- . taux des bicarbonates bas au tubage pancréatique après sécrétine.

Par ailleurs la mère de la malade est morte d'un cancer du pancréas et son frère est atteint de pancréatite.

Quant à l'artériographie, elle montre des irrégularités

artérielles de la gastro-duodénale et des pancréatiques dorsales.

Dans ce cas, les données scintigraphiques, bien qu'incomplètes, ne laissent supposer, à l'inverse de l'artériographie d'anomalie de la glande.

Diagnostic

L'intervention trouve un pancréas d'aspect parfaitement normal. La scintigraphie semble avoir été ici particulièrement intéressante. - Néanmoins, il faut garder à l'esprit qu'il ne s'agit pas d'un diagnostic histologique et qu'il a déjà été rapporté dans la littérature la possibilité, lors d'un syndrome de Weber Christian, d'un aspect normal de la glande avec découverte, simplement à l'examen histologique, de multiples noyaux de pancréatite fibreuse. La discussion reste donc entièrement ouverte à propos de ce cas un peu particulier.

CAS N° 10

Données scintigraphiques (dossier incomplet)

Pour cet examen, nous ne possédons que les deux photographies faites avec la caméra à scintillation, dont l'une correspond à la fixation de l'or et l'autre à celle de la sélénométhionine.

En comparant ces deux images, le pancréas apparaît bien individualisé sous l'extrémité du lobe gauche du foie.

. de forme rectiligne
. à grand axe vertical

La fixation semble correspondre au corps et à la queue mais la tête n'apparaît pas.

Anomalie scintigraphique

On note la lacune de la tête du pancréas.

Données complémentaires

M. Gir... René, âgé de 65 ans, souffre depuis 3 ans de douleurs abdominales épigastriques irradiant dans l'hypochondre gauche. Elles sont expliquées par une micro lithiase vésiculaire et une pancréatite chronique calcifiante connues. Lors de l'hospitalisation, la cholangiographie montre une voie biliaire principale de très petit calibre et l'artériographie met en évidence la pauvreté de la vascularisation pancréatique avec absence d'encoche et de sténose au niveau des gros troncs artériels.

La scintigraphie s'accorde donc avec ces examens pour poser le diagnostic de pancréatite calcifiante de la tête du pancréas.

Diagnostic

Le chirurgien lors de l'intervention, constate que la tête du pancréas présente un nodule très dur et pas très gros. Par contre, il existe un état scléro-oedémateux du corps et de la queue ayant une allure lardacée et contractant des adhérences très intimes avec la petite courbure gastrique qui est également oedémateuse. La

ponction à travers l'estomac est blanche et élimine ainsi la possibilité d'un gros kyste du pancréas. Au niveau de l'isthme du pancréas, on trouve un canal de Wirsung dilaté de pancréatite typique.

Soulignons ici que sans les autres examens, la scintigraphie pouvait aussi bien évoquer un cancer, un kyste ou une pancréatite. Son intérêt a donc surtout consisté dans l'affirmation d'une atteinte de la glande. La technique de soustraction aurait peut-être pu approcher de plus près le diagnostic.

CAS N° 11

Données scintigraphiques (dossier incomplet)

Pour cet examen, nous ne possédons que les deux photographies faites avec la caméra à scintillation dont l'une correspond à la fixation de l'or et l'autre à la fixation de la sélénométhionine.

Ces images ne permettent aucune description de la glande car elle n'est pas visible. La technique de soustraction aurait certainement pu apporter des renseignements.

Données complémentaires

M. Gue... Raphaël a subi un traumatisme abdominal il y a quelques mois. L'artériographie est normale. Une rupture de l'isthme du pancréas est évoquée par la symptomatologie fonctionnelle.

Diagnostic

Le chirurgien trouve un très gros orifice hiatal avec un orifice commun à l'oesophage et à l'aorte. Par contre, l'exploration de l'abdomen montre un pancréas tout à fait normal. Ce cas permet de mettre en évidence, s'il en est besoin, la nécessité de la soustraction par un bon examen scintigraphique.

CAS N° 12

Données scintigraphiques (dossier incomplet)

- Lors de cet examen, il n'a été pratiqué que des photographies faites avec la caméra à scintillation. Le dossier comprend une photographie correspondant à la fixation de l'or et six clichés correspondant à la fixation de la sélénométhionine aux temps successifs suivants : 45 mn - 1h - 1h15 - 1h25 - 1h40 - 1h45.

  En comparant ces différentes images, on note une meilleure fixation de l'aire pancréatique sur les deux clichés faits à la 45e minute et à la 1ère heure.

- Malgré l'absence d'image par la technique de soustraction, la description est facilitée, dans ce cas, par une bonne séparation anatomique entre le foie et le pancréas.

- Le pancréas apparaît :

  . de forme rectiligne
  . à grand axe incliné à + 60°

  La tête est d'aspect normal, la queue moins active en est séparée par une zone muette.

Anomalies scintigraphiques

La zone muette est trop importante pour répondre à un rétrécissement cervical. On peut donc conclure à une lacune du corps du pancréas.

Données complémentaires

Mme Sem... Yvette, âgée de 55 ans, présente des douleurs épigastriques, avec altération de l'état général. Lors de l'hospitalisation on note :

. un diabète léger
. une leucocytose à polyneutro
. une vitesse de sédimentation accélérée
. et surtout, une masse épigastrique indiscutable à la palpation.

D'autre part :

- le bilan pancréatique et le bilan hépatique sont normaux
- le lavement baryté et la cholécystographie ne révèlent rien de particulier
- la laparoscopie montre un foie sain et une vésicule un peu grosse, mais dépressible
- quant au transit gastro-duodénal, il ne met en évidence qu'un élargissement de l'angle de la petite courbure.

Devant ce contexte, une lésion rétropéritonéale est suspectée et plus particulièrement une mitose pancréatique. La scintigraphie va dans le sens de ce diagnostic et s'oppose à l'artériographie pré-opératoire qui, de l'avis des radiologues eux-mêmes, ne permet pas d'affirmer une telle affection de la glande.

Diagnostic

La malade est opérée 20 jours après l'examen scintigraphique. Le chirurgien découvre un très gros cancer du corps du pancréas qui déborde largement la ligne médiane sur la droite. Il est fixé sur l'aorte et envahit la racine du mésentère. Toute idée d'exérèse est illusoire. Il n'y a pas de métastase hépatique ni de métastase péritonéale à distance. - On se doit de noter que l'examen scintigraphique, malgré un dossier incomplet, a permis chez cette malade de confirmer l'impression clinique de façon très satisfaisante.

CAS N° 13

Données scintigraphiques

- La fixation de la sélénométhionine sur la photographie faite avec la caméra est sensiblement identique à celle enregistrée une demi-heure plus tard par le scintigraphe à balayage.
- L'image de soustraction montre un pancréas :
  - rectiligne
  - à grand axe incliné à + 80°
  - il existe une fixation de 4 centimètres à droite de la ligne médiane.
- L'activité du pancréas jugée sur l'image de poids unité par rapport au centre hépatique est faible au niveau de la tête et de la queue qui sont seules visibles.
- Il n'existe pas de fixation intestinale.
- Le schéma est le suivant :

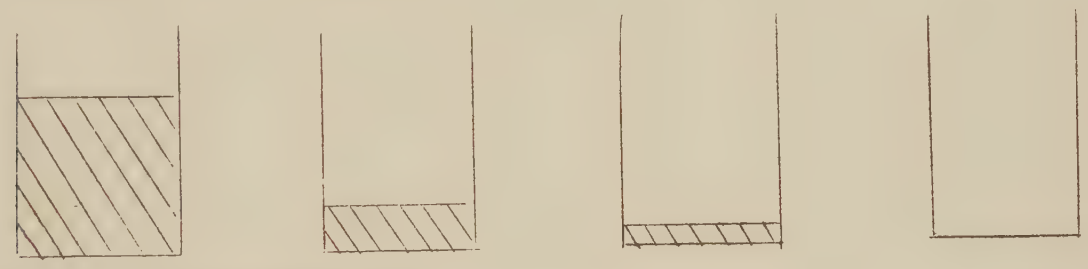

Anomalies scintigraphiques

Il existe une lacune de tout le corps du pancréas.

Données complémentaires

Mme Hay... âgée de 43 ans aurait été opérée il y a un an d'un faux kyste du pancréas qui refoulait l'estomac. Il aurait alors été pratiqué une cholécystectomie avec entérostomie. Après une période d'amélioration, une énorme masse palpable est apparue.

Le diagnostic de faux kyste du pancréas récidivant est immédiatement suspecté et un traitement médical est tenté. Mais, devant la persistance des douleurs, la persistance de la masse,

l'altération de l'état général et l'aspect scintigraphique, une réintervention est décidée.

Diagnostic

Le chirurgien opère la malade 20 jours après l'examen scintigraphique. Il trouve un pseudo kyste corporéo-caudal contenant du suc pancréatique pur et surtout un énorme ulcère peptique non soupçonné au niveau de la gastroentéroanastomose. - La scintigraphie a été ici suffisamment probante.

CAS N° 14

Données scintigraphiques

- La fixation de la sélénométhionine sur la photographie faite avec la caméra est sensiblement identique à celle enregistrée une demi-heure plus tard par le scintigraphe à balayage.
- L'image de soustraction montre un pancréas un peu gros :
  - de forme rectiligne
  - sans rétrécissement cervical
  - à grand axe incliné à + 30°
  - il existe une fixation de 3 centimètres à droite de la ligne médiane.
- L'activité du pancréas jugée sur l'image de poids unité par rapport au centre hépatique est modéré et homogène. Il existe une très faible fixation intestinale.
- Le schéma est le suivant :

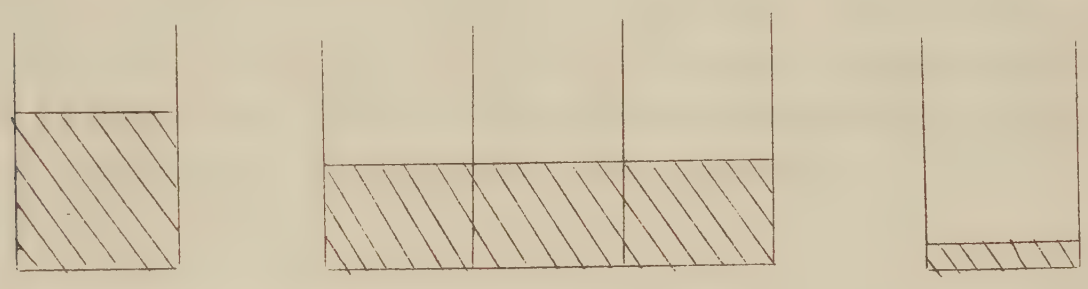

Anomalies scintigraphiques

Le pancréas apparaît de forme et d'activité normales. Il paraît cependant un peu plus volumineux que de coutume.

Données complémentaires

M. Dji... Salah, âgé de 39 ans, est hospitalisé pour ictère rétentionnel avec élévation nette de l'amylasémie et de l'amylasurie. Le transit baryté ne montre pas d'élargissement du cadre duodénal.

La possibilité d'une pancréatite n'est pas exclue bien que la scintigraphie ne soit pas en faveur de ce diagnostic.

CAS N° 14

Données scintigraphiques

- La fixation de la sélénométhionine sur la photographie faite avec la caméra est sensiblement identique à celle enregistrée une demi-heure plus tard par le scintigraphe à balayage.
- L'image de soustraction montre un pancréas un peu gros :
  - . de forme rectiligne
  - . sans rétrécissement cervical
  - . à grand axe incliné à + 30°
  - . il existe une fixation de 3 centimètres à droite de la ligne médiane.
- L'activité du pancréas jugée sur l'image de poids unité par rapport au centre hépatique est modéré et homogène. Il existe une très faible fixation intestinale.
- Le schéma est le suivant :

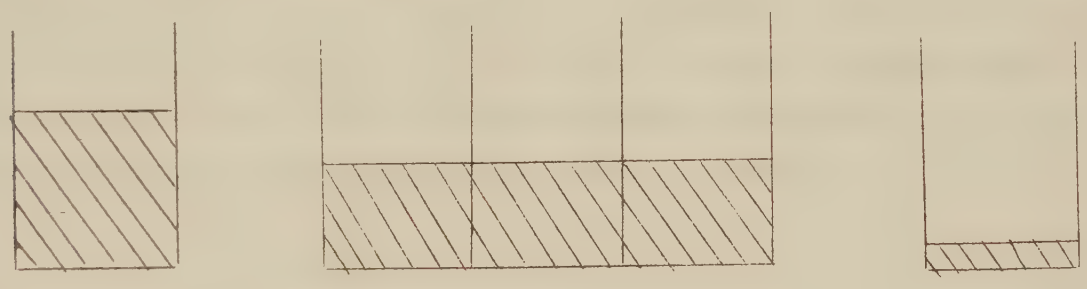

Anomalies scintigraphiques

Le pancréas apparaît de forme et d'activité normales. Il paraît cependant un peu plus volumineux que de coutume.

Données complémentaires

M. Dji... Salah, âgé de 39 ans, est hospitalisé pour ictère rétentionnel avec élévation nette de l'amylasémie et de l'amylasurie. Le transit baryté ne montre pas d'élargissement du cadre duodénal.

La possibilité d'une pancréatite n'est pas exclue bien que la scintigraphie ne soit pas en faveur de ce diagnostic.

Diagnostic

A l'intervention la vésicule est scléreuse et contient plusieurs calculs. On palpe au niveau du lobe gauche du foie 3 nodules indurés. La rate est volumineuse et il existe sur sa face périphérique un nodule. L'examen histologique extemporanée permet de poser le diagnostic d'une tuberculose hépato-splénique probable. Quant au pancréas, il est un peu induré dans son ensemble, discrètement augmenté de volume, inflammatoire avec quelques taches de bougie visibles dans l'arrière cavité des épiploons. Par ailleurs il existe une sténose biliaire qui va nécessiter une dérivation bilioj éjunale.

En conclusion, la tuberculose hépatosplénique semble tout à fait contingente; la pancréatite est sans doute le fait d'une migration calculeuse et la sténose cholédocienne secondaire à l'évolution de cette pancréatite.

La scintigraphie d'aspect presque normal s'explique difficilement. Il s'agit du seul cas où le pancréas n'a pas traduit scintigraphiquement de façon évidente sa souffrance. Doit-on conclure qu'au moment de l'examen il remplissait encore ses fonctions de façon satisfaisante ? Nous n'avons malheureusement aucun autre examen affirmant ou infirmant une telle hypothèse.

CAS N° 15

Données scintigraphiques

- La fixation de la sélénométhionine sur la photographie faite avec la caméra, comme celle enregistrée une demi-heure plus tard par le scintigraphe à balayage ne permet pas de distinguer le pancréas.
- L'image de soustraction, en éliminant l'image du foie qui recouvre le pancréas, fait apparaître ce dernier :
  - il est de forme rectiligne
  - avec un rétrécissement cervical visible
  - à grand axe incliné à + 30°
  - il existe une fixation de 4 centimètres à droite de la ligne médiane.
- L'activité du pancréas qui est également masquée par celle du foie sur l'image de poids unité à la sélénométhionine ne peut être jugée par rapport au centre hépatique. Par contre, l'image de soustraction permet cependant une approximation de la fixation pancréatique. L'activité de la tête et du corps est faible et homogène par rapport à la fixation de la queue dont l'image est élargie vers le bas par l'existence d'une fixation intestinale.

Anomalies scintigraphiques

Si le pancréas est de forme normale, il faut souligner l'intensité de la fixation de sélénométhionine au niveau de la queue qui est nettement inhabituelle par rapport au reste de la glande.

Données complémentaires

M. Beau... Charles, âgé de 77 ans, sans antécédents particuliers a maigri depuis 9 mois de 12 kilog., il présente :

- une anorexie
- une asthénie
- un état fébril inexpliqué.

Les examens pratiqués durant son hospitalisation notent :

- une anémie modérée
- une vitesse de sédimentation très accélérée
- les explorations hépatiques et digestives habituelles sont normales
- par contre, la biopsie du ganglion de Troisier trouve un aspect de métastase ganglionnaire évoquant un épithélioma infecté.

Devant ce contexte, l'aspect scintigraphique n'est pas en faveur d'un cancer du pancréas. Et; si on ne peut exclure par cette technique la possibilité d'un micro-cancer, on ne sait surtout pas comment il faut interpréter l'hyperfixation du noyau caudal.

Diagnostic

Il a été fait sur l'urographie intraveineuse. M. Beau... était porteur d'un cancer du pôle supérieur du rein gauche qui entraîna sa mort.

Ce diagnostic est intéressant du point de vue scintigraphique. L'hyperfixation attribuée à la queue du pancréas est peut-être la conséquence du refoulement en avant de la queue par la tumeur rénale. Une autre explication beaucoup plus hypothétique, mais qui ne peut être exclue, est la possibilité d'une fixation importante de sélénométhionine au niveau de la tumeur rénale elle-même. - Nous reviendrons sur ce problème.

Données scintigraphiques

- La fixation de la sélénométhionine sur la photographie faite avec la caméra est sensiblement identique à celle enregistrée une demi-heure plus tard par le scintigraphe à balayage.
- L'image de soustraction montre un pancréas :
  - de forme indéterminée
  - à grand axe incliné à + 60°
  - il existe une fixation de 3 centimètres à droite de la ligne médiane.
- L'activité du pancréas n'a pu être jugée par rapport au centre hépatique sur l'image de poids unité. On peut cependant préciser qu'il apparaît sous forme de deux noyaux concentrant normalement la sélénométhionine et correspondant à la tête et à la queue. Ces 2 noyaux sont séparés par un large intervalle scintigraphiquement muet. Une fixation intestinale existe mais elle est minime.

Anomalies scintigraphiques :

Il existe une large lacune du corps du pancréas.

Données complémentaires

M. Bou... Roger, âgé de 57 ans est hospitalisé pour crises douloureuses paroxystiques de la région épigastrique avec vomissements. L'amylasémie et l'amylasurie sont élevées au début, elles redeviennent normales au bout de 10 jours, alors que la douleur s'est atténuée. La courbe d'hyperglycémie provoquée est paradiabétique. L'artériographie montre un chevelu artériolaire au niveau du corps du pancréas avec un retour veineux précoce.

Devant ce contexte, la scintigraphie avec les autres examens évoquent la possibilité d'une tumeur maligne très vascularisée.

Diagnostic

L'intervention pratiquée 10 jours après la scintigraphie et 1 mois après le début de la crise douloureuse révèle l'existence

d'une pancréatite évidente. Le chirurgien note de nombreuses taches de bougie sur les épiploons. Le corps du pancréas est tuméfié avec des zones de nécrose et de suffusions hémorragiques. La nécrose se prolonge vers la racine du mésentère mais l'angle duodénojénunal reste libre.

La scintigraphie a donc révélé l'atteinte du pancréas. Son image ne pouvait par son seul aspect différencier une pancréatite aiguë d'un cancer hyperalgique. Ce cas reste un bon exemple de la valeur et des limites de l'examen scintigraphique. Il faut cependant souligner que les autres examens n'ont guère été plus probants.

CAS N° 17

Données scintigraphiques

- La fixation de la sélénométhionine sur la photographie faite avec la caméra montreune très faible concentration du radio-élément dans l'aire pancréatique.

  L'enregistrement par le scintigraphe à balayage une demi-heure plus tard et le cliché obtenu par soustraction ne donnent quant à eux aucune image interprétable.

Anomalies scintigraphiques

Image scintigraphique ininterprétable qui semble due à une trop faible fixation de la sélénométhionine au moment de l'examen. Examen qui a pourtant été effectué dans les délais habituels.

Données complémentaires

Malade de 57 ans, hospitalisé pour bilan d'un ictère apparu depuis quelques jours avec douleurs épigastriques intenses, anorexie complète, vomissements mais sans prurit ni fièvre.

Dans les antécedents une cholecystectomie et un Dragsted ont été pratiqués un an plus tôt en province à la suite d'un traitement médical inefficace pour ulcère bulbaire. Une vésicule distendue bourrée de gros calculs aurait été mise en évidence en cours d'intervention.

Le malade meurt quelques heures après l'examen scintigraphique dans un tableau de collapsus irréversible.

Diagnostic

La vérification nécropsique montre l'existence au niveau du pédicule hépatique de 2 masses tumorales répondant très vraisemblablement à des métastases ganglionnaires et comprimant la voie biliaire principale. Par ailleurs, mise en évidence de métastases hépatiques autour du lit vésiculaire sur un foie qui dans l'ensemble est verdâtre mais sans signe évident de nécrose.

Il n'a pas été retrouvé de tumeur pouvant répondre à la tumeur primitive et le pancréas n'a pas un aspect tumoral.

L'examen histologique va confirmer l'ensemble des données macroscopiques. L'aspect microscopique des métastases est celui d'un épithélioma glandulaire peu différencié. L'hypothèse d'une tumeur primitive vésiculaire paraît assez vraisemblable mais impossible à affirmer. Quant au pancréas, l'architecture globale de la glande est normale. On note simplement une très discrète fibrose intralobulaire par endroits et un discret épaississement fibreux dans la paroi des canaux excréteurs.

Dans ce cas, la scintigraphie n'a pu apporter aucun renseignement.

CAS N° 18

Données scintigraphiques

- La fixation de la sélénométhionine sur la photographie faite avec la caméra est identique à celle enregistrée une demi-heure plus tard par le scintigraphe à balayage.
- L'image de soustraction distingue une petite tête bien individualisable et une queue donnant une image diffuse. Elles sont séparées par un large espace scintigraphiquement muet et correspondant au corps et peut-être à une partie de la tête du pancréas.
- L'activité de la glande n'a pas été estimée car il est impossible de la distinguer sur l'image de poids unité.
  En effet dans ce cas, le pancréas est situé sous la masse hépatique et caché entièrement par elle. On peut cependant préciser l'absence de fixation intestinale qui aurait pu apparaître sur ce cliché si elle avait existé.

Anomalies scintigraphiques

Il existe une lacune certaine d'une partie importante de la glande (corps et une partie de la tête).

Données complémentaires

M. Mir... âgé de 62 ans est hospitalisé pour syndrome douloureux épigastrique survenant par crises depuis 2 mois. On note une anorexie avec amaigrissement. La biologie n'est pas en faveur d'un diagnostic de cancer. L'amylasémie et l'amylasurie sont normales. Par contre le transit gastro-duodénal montre un net élargissement du cadre duodénal avec rabotage le long du bord interne et un refoulement antérieur de l'antre gastrique sur le cliché de profil. Quant à l'artériographie pré-opératoire elle n'est pas en faveur d'un faux kyste mais note au niveau du corps une faible vascularisation avec existence d'une encoche sur l'artère gastro-duodénale.

L'ensemble de ces données, scintigraphie comprise, affirme l'existence d'un processus pathologique au niveau du pancréas sans pouvoir en affirmer l'étiologie.

Diagnostic

A l'intervention, 25 jours après la scintigraphie, le chirurgien découvre un état inflammatoire de tout l'étage sus-mésocolique. Le foie est normal, la vésicule est très distendue. Il n'y a pas de grosse rate, ni d'hypertension portale segmentaire

Par contre, il existe un bloc nécrotique de la tête du pancréas avec un pseudo kyste en son centre. Quant au corps et à la queue de la glande, ils sont légèrement hypertrophiés. L'examen scintigraphique a donc approché le diagnostic sans pour autant l'avoir parfaitement précisé.

CAS N° 19

Données scintigraphiques

- La fixation de la sélénométhionine sur la photographie faite avec la caméra montre une activité au niveau de la tête du pancréas plus importante que celle obtenue une demi-heure plus tard par le scintigraphe à balayage.
- L'image de soustraction montre un pancréas :
  - de forme en S inversé
  - avec rétrécissement cervical visible
  - à grand axe incliné à + 45°

Il existe une fixation de 3 centimètres à droite de la ligne médiane.

- L'activité du pancréas jugée sur l'image de poids unité par rapport au centre hépatique est modérée et homogène.
- Il n'y a pas de fixation intestinale.
- Le schéma est le suivant :

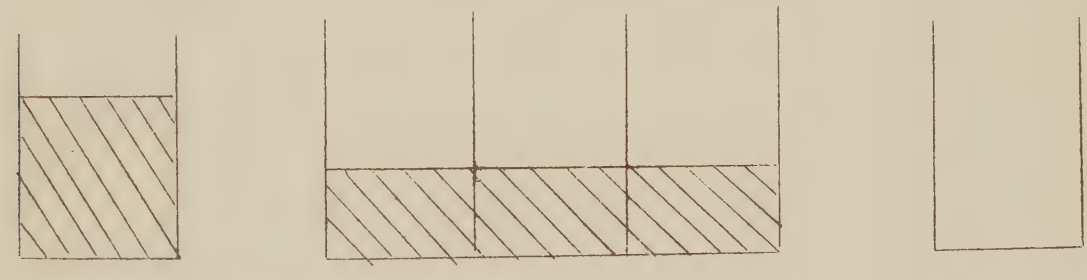

Anomalies scintigraphiques

La concentration de sélénométhionine au niveau de la tête du pancréas qui a diminué sensiblement lors de l'enregistrement plus tardif du scintigraphe à balayage ne peut guère être considérée comme une anomalie scintigraphique.

Données complémentaires

M. Ega... âgé de 71 ans se plaint depuis 4 mois d'un hoquet quasi permanent ne cédant pas sous traitement.

A l'examen on trouve une masse paraombilicale droite. Le transit gastro-duodénal et le lavement baryté sont normaux. Devant

ce contexte, la scintigraphie par son aspect est en faveur d'un pancréas normal.

Diagnostic

M. Ega... est opéré 1 mois après l'examen scintigraphique. Le pancréas est normal. Le chirurgien découvre une discrète voussure du lobe droit du foie ainsi qu'une lipomatose mésentérique avec 2 masses plus fermes situées à la racine et remontant au niveau du pancréas. Les biopsies pratiquées au niveau du foie et de la lipomatose révèlent la présence d'un foyer inflammatoire d'étiologie indéterminé.

L'aspect scintigraphique normal s'est donc trouvé ici parfaitement confirmé par l'intervention.

CAS N° 20

Données scintigraphiques

- La fixation de la sélénométhionine sur la photographie faite avec la caméra permet de deviner un pancréas rectiligne, séparé du foie, à grand axe incliné à + 45°, sans rétrécissement cervical. Il faut insister sur la très faible fixation au niveau de la tête et du corps de la glande. - Aussi, sur la photographie enregistrée une demi-heure plus tard par le scintigraphe à balayage l'aspect est différent. La queue de la glande qui était d'une activité convenable sur le premier cliché reste seule visible sur ce deuxième cliché.
- L'image de la soustraction qui résulte, comme on le sait, des enregistrements faits à partir du scintigraphe à balayage ne montre que la queue du pancréas qui a une activité voisine de la normale par rapport au centre hépatique.
- Il existe également sur l'image de poids unité une fixation intestinale sous caudale de la sélénométhionine mais très faible par rapport au centre hépatique.
- Le schéma est le suivant :

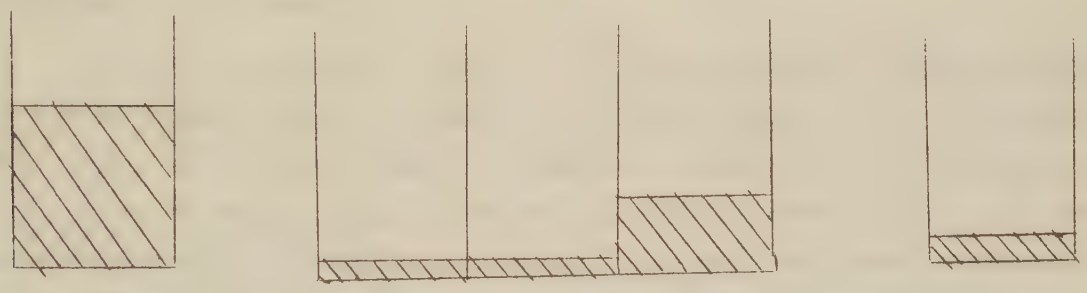

Anomalies scintigraphiques

Tête et corps du pancréas sont absents sur le cliché de soustraction mais le fait qu'on puisse les deviner sur les photographies à la caméra pratiquées précocement laisse supposer qu'il s'agit d'une faible fixation ou d'une cinétique rapide du radioélément à ce niveau et non d'une énorme lacune.

Données complémentaires

M. Zan... Marcel, âgé de 36 ans, éthylique est hospitalisé pour douleurs épigastriques intenses avec paroxysmes. Il n'existe pas d'autres troubles digestifs fonctionnels. Le transit baryté montre un déplacement en avant de l'estomac. Surtout on retrouve dans l'aire pancréatique des calcifications. Et, les examens biologiques révèlent, outre une amylasémie et une amylasurie élevées, un double déficit pancréatique interne et externe.

Devant un tel contexte, la scintigraphie s'associe aux autres examens pour poser le diagnostic de pancréatite. Quant à la possibilité d'un kyste du pancréas, l'existence d'une fixation au niveau de la tête et du corps, bien que très faible sur la photographie à la caméra, n'est pas en faveur de ce diagnostic.

Diagnostic

A l'intervention, 12 jours après l'examen scintigraphique le chirurgien trouve un pancréas qui présente dans son ensemble un processus de pancréatite oedémateuse qui infiltre les mésos avoisinants. La tête est hypertrophique, le corps et la queue sont durs et scléreux. Une tentative de ductographie par ponction (4 fois) échoue. Le cathétérisme est impossible et témoigne de l'absence de dilatation du Wirsung.

Il faut souligner, que si l'interprétation scintigraphique est restée très prudente quant à la possibilité d'un volumineux kyste; elle ne le doit pas à l'image de soustraction qui allait plutôt dans ce sens, mais bien au cliché précoce fait à la caméra. La cinétique du radio-élément dans la glande est certainement un facteur diagnostic important sur lequel nous reviendrons.

CAS N° 21

Données scintigraphiques

- La fixation de la sélénométhionine sur la photographie faite avec la caméra est sensiblement identique à celle enregistrée une demi-heure plus tard par le scintigraphe à balayage.
- L'image de soustraction montre un pancréas dont on ne peut déterminer la forme car il existe une très large lacune qui sépare la tête de la queue.
- L'activité du pancréas jugée sur l'image de poids unité par rapport au centre hépatique est faible au niveau de la tête, absente au niveau du corps, normale au niveau de la queue où cependant l'image n'est guère dissociable d'une importante fixation du grèle.
- Le schéma est le suivant :

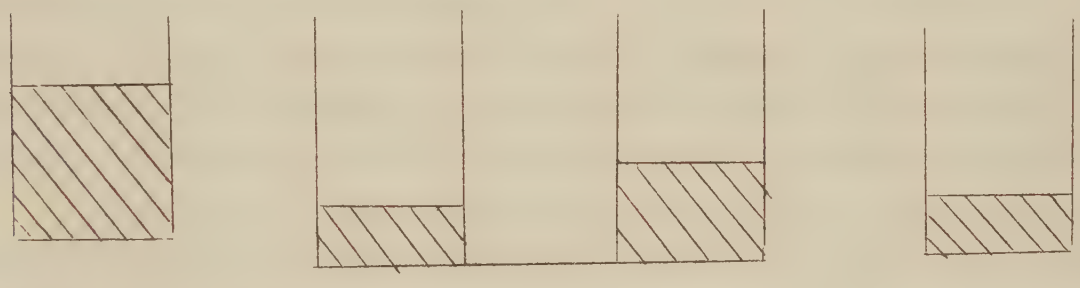

Anomalies scintigraphiques

En dehors de la lacune évidente du corps du pancréas, il faut souligner la fixation du grèle qui est nettement inhabituelle du fait de son importance par rapport au centre hépatique.

Données complémentaires

M. Deg... Jean, âgé de 29 ans, souffre depuis 9 ans de douleurs abdominales de l'hypochondre gauche. En septembre 1969 une laparotomie est pratiquée qui objective une pancréatite massive invitant le chirurgien à effectuer une dérivation biliaire.

Lors de l'examen scintigraphique, un an après cette intervention, M. Deg... vient d'être à nouveau hospitalisé pour persistance des douleurs. L'amylasémie et l'amylasurie sont élevées. La calcémie est basse. Il existe un léger diabète et de nombreuses

calcifications dessinant la queue et le corps du pancréas sur le cliché radiologique de l'abdomen sans préparation. L'artériographie pré-opératoire objective également la pancréatite calcifiante et révèle une thrombose de la veine splénique avec laminage au niveau de la veine grande mésentérique.

Devant ces données, l'aspect scintigraphique confirme l'existence de la pancréatite qu'elle situe surtout au niveau de la tête et du corps, laissant supposer une atteinte moins importante du processus pathologique au niveau de la queue de la glande.

Diagnostic

L'intervention est faite un mois après l'examen scintigraphique. Un décollement coloépiploïque est réalisé avec une certaine difficulté du fait de l'infiltration de toute la région sus-mésocolique. Il aboutit à une exploration du pandréas sur toute son étendue dans l'arrière cavité des épiploons. Celui-ci est induré à partir de la ligne médiane jusqu'à son extrémité caudale. Au contraire, au niveau de la tête existe une masse de la taille d'une orange, mal limitée et laminant un peu le premier et le deuxième duodénum.

Après décollement duodéno-pancréatique et abaissement de l'angle colique droit, le chirurgien ne note aucune hypertension portale segmentaire comme le laissait suspecter l'artériographie. Le foie est strictement normal et aucune autre anomalie n'est décelée dans la grande cavité.

La ponction du pancréas à la jonction corporéo-caudale permet de prélever quelques centimètres cubes de liquide clair et d'opacifier par une injection de Diodone le Wirsung sur toute son étendue. Il est dilaté à droite de la ligne médiane mais cette opacification ne révèle la présence d'aucun kyste. L'ouverture du pancréas par une incision longitudinale d'environ 10 centimètres de long permet d'extraire quelques petits calculs du canal de Wirsung.

Le diagnostic opératoire n'a donc pas été une surprise; le contexte, les examens complémentaires et la scintigraphie ont affirmé l'existence de la pancréatite chronique. La lacune du corps

l'activité de la queue ainsi que la fixation intestinale sur l'image scintigraphique peuvent pour certains affirmer le diagnostic à eux seuls, mais nous reviendrons sur ce problème.

D I S C U S S I O N

Si l'on considère les 21 dossiers de cette étude sans retenir le cas n° 11 qui n'a été cité que pour insister sur la nécessité du procédé de soustraction, on constate que par son aspect, la scintigraphie pancréatique a pu affirmer 12 fois l'atteinte de la glande parmi les 13 pancréas présentant un processus pathologique vérifié. - Par contre, en ce qui concerne les 7 pancréas "contrôlés" considérés comme normaux, elle n'a été entièrement confirmée que 3 fois. - Or, loin de nier toute valeur à cet examen, nous pensons pouvoir expliquer en partie cette attitude à la lumière de certains de ces résultats.

Pour nous permettre de mieux aborder cette confrontation entre les aspects scintigraphiques et les données anatomopathologiques, il nous a paru souhaitable de rappeler dans deux tableaux simplifiés, l'un groupant les 13 pancréas pathologiques et l'autre les 7 pancréas normaux, les éléments essentiels concernant chacun de ces cas.

TABLEAU "A"

CAS	PANCREAS PATHOLOGIQUES					DIAGNOSTIC CONTROLE
	LACUNES et ENCOCHES	FIXATIONS			FIXATIONS INTESTIN.	
		TETE	CORPS	QUEUE		
n° 1	tête		faible	faible	+	K. de la tête + pancréatite réactionnelle
n° 6	tête		faible	faible	+	K. de la tête + pancréatite réactionnelle
n° 8	corps	normale		normale		énorme K du pancréas
n° 12	corps	normale		normale		K. du corps du pancréas
n° 10	tête		normale	normale		pancréatite chronique calcifiante
n° 14		normale	normale	normale		pancréatite chronique.
n° 16	corps	normale		normale	+	pancréatite
n° 20		minime	minime	normale	+	pancréatite chron.calcif.
n° 21	corps	faible		normale	+	pancréatite chron.calcif.
n° 4		faible	faible	modérée	+	faux kyste
n° 13	corps	faible		minime		faux kyste corporéo-caudal
n° 18	corps	normale		normale	-	faux kyste corporéo-céphal.
n° 7		normale	normale	importante	-	hyperplasie languerhansienne de la queue

TABLEAU "B"

CAS	PANCREAS NORMAUX					DIAGNOSTIC CONTROLE
	LACUNES et ENCOCHES	FIXATIONS			FIXATIONS INTESTIN.	
		TETE	CORPS	QUEUE		
n° 2		ininterprétable			-	K. du foie
n° 3		normale	normale	normale	-	ulcère du bulbe
n° 5		modérée	faible	faible	-	K.l. du poumon + Gg.métast.comprimant le pancréas
n° 9		normale	normale	normale		Sd. de Weber-Christian
n° 15		faible	faible	très importante	+	K. du pôle sup. du rein G.
n° 19		normale	normale	normale	-	lipomatose mésentérique
n° 17		ininterprétable			-	K.vésiculaire + métast. gg du pédicule hépatique

Si l'on regarde maintenant les résultats des 13 pancréas pathologiques, l'affirmation de leur atteinte s'est appuyée le plus souvent sur un signe scintigraphique traduisant de façon évidente la fixation défectueuse du radio-élément au niveau d'une partie notable de la glande. - En effet, il s'est agit 8 fois d'une lacune et une fois d'une encoche importante. Ceci apparaît d'ailleurs nettement sur l'un de nos tableaux. - Pour deux autres cas, les cas n° 4 et 20, il a été noté l'existence d'au moins deux signes associés : la faible fixation d'une partie de la glande et la présence simultanée d'une fixation intestinale.

Les deux cas les plus discutables restent donc les cas n° 7 et 14. - Dans le cas n° 7 l'examen a montré qu'une seule anomalie scintigraphique minime et isolée, mais il faut se souvenir que la vérification anatomique et histologique n'a retrouvé à vrai dire qu'une très discrète hyperplasie langerhansienne de la queue du pancréas. - Quant au cas n° 14, l'aspect normal de la scintigraphie, tout en restant certes inexplicable ne permet nullement de rejeter notre technique. - En effet, DB SODEE (36) rapportait déjà quelques cas de scintigrammes normaux dans les pancréatites et RODRIGUEZ-ANTUNEZ (29-30) dans sa statistique à propos de 76 sujets atteints de pancréatite notait 10 fois l'existence d'une cartographie normale.- BURKE (13) soulignait d'ailleurs qu'un scintigramme normal n'était pas un argument absolu contre une maladie pancréatique. - En fait, un tel phénomène nuirait fortement à l'intérêt de cet examen, s'il n'existait d'autres travaux récents (10-23-28) portant sur un nombre de sujets beaucoup plus considérable et confirmant notre propre impression, sur l'existence mais surtout sur la rareté d'une telle éventualité.

Si l'on regarde à présent les résultats concernant les 7 pancréas normaux de notre série, on constate que la scintigraphie, comme nous l'avons indiqué, n'a été que 3 fois (cas n° 3 - 9 - 19) indiscutablement normale. Les quatre autres fois, l'examen scintigraphique par un aspect inhabituel a fait suspecter l'existence d'une affection pancréatique. - Par contre, si nous comparons maintenant ces 4 cas à l'ensemble de nos images, nous pouvons remarquer que

les "anomalies" de ces pancréas normaux ne peuvent être assimilés à celles présentées par les pancréas pathologiques. Ainsi pour le cas n° 2, il s'agit d'une tête de pancréas plus grosse que de coutume avec fixation de sélénométhionine inhabituelle au niveau de l'aire hépatique après soustraction. - Pour le cas n° 5, on a cru bon de s'inquiéter des contours peu nets du corps et de la queue du pancréas, ceux-ci étant de surcroît séparés de façon importante du bord inférieur du foie. - Pour le cas n° 9, c'est l'aspect très hyperfixant de la région caudale qui surprend. - Quant au cas n° 17, il est ininterprétable.

Il est bien évident que dans ces 4 scintigraphies, il ne s'agit pas d'examens typiquement anormaux avec existence d'une lacune, d'une encoche, voire d'une faible activité d'une partie de la glande associée à une fixation intestinale mais bien de ce que l'on pourrait plus justement qualifier d'aspect scintigraphique "bizarre". - Pourtant, si nous consultons la littérature, il faut bien reconnaître que le pourcentage de ces examens faussement positifs reste faible. - Pour BURKE et BLAU (13-1) il n'existe pas d'anomalie scintigraphique quand le pancréas est normal. - Une étude faite par BURDINE et HAYNIE (12) sur 14 sujets témoins trouve 14 scintigrammes sans anomalie. - DB. SODEE examinant 159 sujets normaux, interprète 154 fois l'image comme normale. - J.C. ROUCAYROL et L. LEGER (32) ne notent qu'une seule image qu'ils qualifient d'équivoque chez 12 sujets normaux. - BLANQUET et coll. (7) examinant 5 sujets ne présentant aucun trouble pouvant attirer l'attention sur le pancréas trouve 5 fois le scintigramme normal. - RODRIGUEZ-ANTUNEZ (29-30) est un des seuls à apporter un pourcentage élevé de résultats faussement positifs; (34% sur 157 cas).

En fait, tout pense à croire qu'indépendamment de la technique employée, une sélection différente au niveau de l'échantillonnage des sujets examinés a certainement fortement contribué à l'établissement de telles statistiques. - C'est ainsi que l'on peut difficilement concevoir de donner la même valeur à des examens effectués sur des sujets bien portants et ceux pratiqués sur des sujets au pancréas sain mais présentant par ailleurs une autre affection de

voisinage. - Notons également que la sélection peut être encore plus insidieuse et très difficilement contrôlable, tel par exemple le recrutement préférentiel au niveau de l'entrée du malade dans certains services hospitaliers. - Quoiqu'il en soit, les 4 scintigraphies "bizarres" de notre série ont concerné toutes les quatre des malades porteurs de tissu néoplasique proche du pancréas. - Récemment, BLANQUET et coll. (10) en septembre 1970 relataient le problème d'interprétation qu'ils s'étaient également posés à propos d'une tumeur du foie fixant la sélénométhionine au cours d'un examen pancréatique. Des travaux prochainement publiés (14) et effectués dans le Service à partir de ces constatations tendent, non seulement à prouver que la fixation du radio-traceur au niveau des tumeurs du foie existe, mais que l'utilisation de notre procédé de soustraction peut être une façon élégante de diagnostic des néoformations hépatiques. - Aussi, il apparaît qu'au fur et à mesure que progressent les connaissances, la liste des cancers fixant le produit en dehors du pancréas augmente : Parathyroïde (27), lymphome (19), thymome (39), thyroïde (38) et surrénales (24). -
Quant à la fixation de la sélénométhionine au niveau d'une tumeur rénale, ce qui fut évoqué à propos du cas n° 15, elle reste actuellement une pure hypothèse qui ne pouvait pas a priori être complètement écartée.

De l'ensemble de ces données, il ressort que devant une scintigraphie pancréatique anormale deux diagnostics doivent être évoqués : soit les anomalies correspondent à ce que l'on pourrait nommer des images classiques et flagrantes d'atteinte du pancréas, soit au contraire, elles sont équivoques et inhabituelles, obligeant alors, non seulement à évoquer d'une part une possible atteinte du pancréas mais d'autre part surtout à suspecter un éventuel cancer de voisinage fixant la sélénométhionine. - Les tableaux que nous avons donnés et les images que nous avons observées laissent penser que la distinction entre ces deux sortes d'images n'est pas aussi difficile qu'on pourrait le croire. Enfin, il est certain qu'un nombre de cas plus importants apporterait plus de crédibilité à ce point de vue.

Pour terminer cette discussion, il nous semble intéressant de soulever le problème suivant : la scintigraphie pancréatique permet-elle de préciser l'étiologie de l'atteinte pancréatique lorsqu'elle existe ?

BLANQUET et coll. (9-10) qui se sont particulièrement intéressés à ce problème pensent pouvoir apporter un début de réponse. - Ils précisent que dans les pancréatites chroniques, la scintigraphie peut, à elle seule, affirmer le diagnostic quand les trois signes suivants sont réunis :

- fixation insuffisante
- diminution de la vitesse de stockage
- présence d'une radioactivité intestinale importante.

Pour notre part, le tableau que nous avons donné (quatre cancers, cinq pancréatites et 3 faux kystes) montre sans équivoque possible qu'il aurait été impossible de vouloir tenter un diagnostic étiologique d'après les données scintigraphiques recueillies. - De plus, la possibilité de cancers du pancréas associés à une pancréatite réactionnelle du reste de la glande, comme c'est le cas de nos dossiers n° 1 et 6, laisse quelque peu songeur sur l'importance à accorder à l'existence d'une fixation intestinale en tant que signe étiologique permettant de réfuter le diagnostic du cancer.

Il est vrai que BLANQUET et coll. insistent sur l'existence simultanée des 3 signes dans leur diagnostic de pancréatite. Nous ne pouvons guère avoir d'opinion fondée sur le deuxième de ces signes car le retard de la fixation du radio-isotope n'a pas été étudié de façon systématique lors de nos examens.

Il nous paraît cependant très probable que des études sur la cinétique de la sélénométhionine puisse être le départ vers de nouveaux progrès. - A ce propos, les discordances de certaines de nos images à différents temps de l'examen vont dans ce sens.

EN CONCLUSION, cette discussion nous permet de confirmer, sous une optique différente, l'essentiel des données déjà établies dans la littérature.

- la scintigraphie pancréatique normale

Le scintigramme pancréatique normal est habituellement homogène à la condition de ne pas tenir compte des hétérogénéïtés discrètes. - En outre, il faut savoir ne pas évoquer un diagnostic de lacune au niveau de l'isthme de la glande qui est parfois très peu visible du fait de sa minceur. - Par ailleurs, une faible fixation de la queue peut également se voir et correspond souvent à une situation anatomique plus profonde de la région caudale. Enfin il n'existe généralement pas de fixation intestinale du radio-isotope ou tout du moins elle est minime par rapport à la fixation du centre hépatique.

Quant à la forme et à la situation de cette plage pancréatique, elle est certes variable. Cependant, il semble qu'un axe aux environs de 45° et une forme soit droite, soit en S inversé, avec fixation correcte de part et d'autre du rachis penchent plus en faveur de l'intégrité de la glande et des organes de voisinage qu'il n'était classique de le penser lors des premiers examens.

- la scintigraphie pancréatique anormale

Les modifications anormales de la scintigraphie pancréatique se groupent en deux catégories aux ambitions diagnostiques différentes :

1) Les anomalies scintigraphiques majeures affirmant l'atteinte de la glande.

   a) ce sont essentiellement des modifications nettes de la morphologie du scintigramme pancréatique :

      - amputation d'une partie ou de la totalité de la glande
      - encoche importante
      - lacune indiscutable.

   b) c'est éventuellement l'association d'une modification majeure de la fixation par rapport à celle du centre hépatique

      - très faible fixation d'une partie ou de la totalité de la glande
      - associée à une fixation intestinale importante.

Il faut cependant souligner que si de tels signes affirment l'existence d'un processus pathologique au niveau du pancréas, ils se voient aussi bien dans le cas d'un cancer, d'une pancréatite, d'un vrai ou d'un faux kyste - D'autant que les hypothèses avancées pour justifier :

- d'une part la fixation intestinale importante (vicariance que pourraient posséder les cellules de Paneth lorsque s'installe un certain degré d'insuffisance pancréatique).
- d'autre part l'absence d'affinité de la sélénométhionine vis-à-vis du cancer pancréatique (conséquence d'une faible proportion de tissu secrétant associé à une importante réaction fibreuse : caractéristique anatomo-pathologique des tumeurs pancréatiques).

sont loin de rendre inexplicable la similitude des anomalies scintigraphiques vis-à-vis des affections pancréatiques les plus fréquentes.

2) Les anomalies scintigraphiques d'interprétation difficile

Il s'agit de toutes les anomalies mineures, habituellement discrètes et isolées qui intéressent le plus souvent l'aspect, la forme ou la situation de la plage pancréatique, mais aussi parfois l'affinité globale de la sélénométhionine vis-à-vis de cette région.

De fait, nous donnons dans un souci de simplification pratique le terme "d'interprétation difficile" à tous les examens dont les anomalies scintigraphiques n'affirment pas l'atteinte du pancréas d'après les critères déjà envisagés. - Si en 1966, M. et PM. VAN VAERENBERGH (40) attiraient déjà notre attention sur la possibilité d'une compression extrinsèque devant un pancréas en "fer à cheval", les découvertes récentes ayant utilisé la sélénométhionine pour le diagnostic de certains cancers nous ont amené à regrouper dès à présent toutes ces images équivoques. Elles évoquent non seulement une affection pancréatique débutante ou une compression extrinsèque mais également la possibilité d'une prolifération néoplasique de voisinage.

Au total, loin de nuire à l'intérêt de cet examen et laissant espérer une amélioration future, cette classification permet d'apprécier de façon équitable l'apport clinique actuel de la scintigraphie pancréatique.

C O N C L U S I O N

Participant à la réalisation d'images scintigraphiques du pancréas dans le Service de Radio Isotope du Professeur Gérard MILHAUD, et disposant d'une centaine d'examens effectués, nous avons essayé, à l'aide de la première confrontation scintigraphique et anatomo-pathologique détaillée, de définir la valeur et les limites actuelles d'un tel examen.

Dans ce but, nous avons rappelé les données techniques essentielles concernant le marqueur pancréatique et les différentes méthodes utilisées. - Ainsi, outre l'avantage de constituer un rapide exposé général sur la scintigraphie pancréatique, ces données nous ont permis d'expliquer plus aisément le procédé de soustraction électronique du Service. - Ce procédé élimine l'image parasite du foie à l'aide d'un dispositif ingénieux mis au point par A. DESGREZ et J. de SAINT LAURENT permettant l'utilisation d'un scintigraphe classique à balayage.

Dans un second chapitre, après avoir proposé une systématisation des images pancréatiques en vue de faciliter leur description, nous avons sélectionné 21 examens, non en fonction de l'aspect ou de la qualité des scintigrammes mais en fonction de confirmation anatomique et anatomopathologique du pancréas (compte rendu opératoire ou vérification nécropsique). Ainsi à partir de ces 21 patients :

Premièrement : nous avons envisagé, cas après cas :

1°/ les données scintigraphiques et leurs anomalies
2°/ les données complémentaires cliniques et paracliniques
3°/ le diagnostic "contrôlé" suivi d'une appréciation sur la valeur de chaque examen scintigraphique considéré isolément.

Deuxièmement : grâce à une confrontation globale dans deux tableaux

récapitulatifs des facteurs essentiels relatifs respectivement aux 13 pancréas pathologiques et aux 8 pancréas normaux, nous avons entrepris de discuter l'ensemble des résultats obtenus jusqu'à ce jour à la lumière de certains travaux récents.

Malgré un nombre limité d'examens, nous ne partageons ni l'enthousiasme de certains qui tendent à faire de la scintigraphie pancréatique un examen étiologique des affections du pancréas, ni le scepticisme d'autres qui préfèrent l'ignorer. Nous pensons qu'il s'agit d'une technique en voie de perfectionnement capable d'aider dès à présent le clinicien.

En effet, nous avons pu montrer que certains signes scintigraphiques majeurs affirment l'atteinte de la glande là où d'autres méthodes sont soit peu convaincantes, soit difficiles à pratiquer en raison des risques qu'elles représentent.

Par contre, cet examen ne nous semble pas indispensable lorsque l'atteinte pancréatique est connue. Les anomalies scintigraphiques sont pratiquement identiques face aux principaux processus pathologiques du pancréas : cancers, pancréatites, vrais ou faux kystes. - Un diagnostic étiologique est donc actuellement impossible à préciser par cette technique. - Pourtant, une meilleure connaissance cinétique de la sélénométhionine, des confrontations systématiques entre cliniciens et isotopistes, voire la découverte d'un nouveau radio-traceur, devraient permettre d'atteindre cet objectif dans un avenir pas trop lointain.

-=-=-=-=-=-=-

Vu le Doyen,
J. LOYGUE

Vu le Président de Thèse,
G. MILHAUD

Vu le Recteur,
B. MALLET

B I B L I O G R A P H I E

BLAU M., BENDER M.A. - Se 75 selenomethionine for visualisation of the pancreas by isotope scanning : Radiology - 1962, 78 - 974

BLAU M., BENDER M.A. - Does Berberine localize in the pancreas : Gastroenterology - 1960, 38 - 217

BLAU M. - Biosynthesis of Se 75 Selenomethionine and Se 75 selenocystine : Biochim. Biophys. Acta - 1961, 49 - 389

BLAU M., MANSKE R.F. - The pancreas specificity of Se 75 selenomethionine : J. Nucl. Med. - 1961, 2 - 102.

BLAU M., MANSKE R.F., BENDER M.A. - Clinical experience with Se 75 Selenomethionine for pancreas visualisation : J. Nucl. Med. - 1962, 3 - 202

BLANQUET P., RIGAUD A., BECK C., PLESSIS J.L., DJOUMBI F., VILAYLECK S. - A propos d'un essai d'utilisation des radio isotopes en anatomie : Communication à la Société Française des Anatomistes, Tours, 25 avril 1968.

BLANQUET P., BECK C., PIGNEUX J. - La scintigraphie pancréatique : Bordeaux Médical - 1968, 6 - 1111

BLANQUET P., BECK C., PIGNEUX J., HECQUET M.F. - Intérêt et limites de la scintigraphie pancréatique : résultat de 200 examens pratiqués avec soustraction électronique de l'image du foie : Medical Radio isotope Scintigraphy - Vol. II, Salzbourg 1968, AIEA SM - 108/141.

BLANQUET P., DUBARRY J.J., BECK C., PIGNEUX J. - Scintigraphie pancréatique par soustraction électronique à propos de 200 examens : La Presse Médicale - 1969, 36.

BLANQUET P., DOUTRE L.P., BECK C., DUCASSOUD. - Scintigraphie pancréatique : A propos de 900 observations : Société Belge de Gastroentérologie, 26-27/9/1970.

BECK C., GILLET M., COURTOIS J., BALAGAYRIE J.L., BLANQUET P. - "A propos de la scintigraphie pancréatique" - Communication à la 9e table ronde sur l'exploration fonctionnelle par les isotopes radioactifs, Liège, 5 Mai 1967.

BURDINE J.A., HAYNIE T.P. - Diagnosis of pancreatic carcinome by photo scanning : J.A.M.A. - 1965, 194 - 979.

BURKE G., GOLDSTEIN M.S. - Radioisotope photo scanning in the diagnosis of pancreatic disease : Am. J. Roentgen - 1964, 92 - 1156.

CAROLI J., MILHAUD G., de SAINT LAURENT J., THEODOROPOULOS G., HADCHOUEL P. - Méthode originale de diagnostic des cancers du foie : la scintigraphie à la Sélénométhionine.
Revue Médicochirurgicale des Maladies du Foie 1971 n° 2.

COTTRAL M.F., FRENCH R.J., TROTT N.G. - Etude de procédés de scintigraphie différentielle au moyen de deux radionucléides : Médical Radioisotope Scintigraphy - Vol. 1, Salzbourg 1968, SM - 108/19.

DESGREZ A., RAZA-FINDRAMAMBA V., de SAINT LAURENT J., KELLERSHOHN C.- Etude théorique et expérimentale de la soustraction de deux images scintigraphiques : Médical Radioisotope Scintigraphy - Vol. II Salzbourg 1968, AIEA, SM - 108/140.

DESGREZ A., de SAINT LAURENT J. - Etude d'un appareil destiné à la soustraction de deux scintigraphies : Journal de Biologie et de Médecine Nucléaire A.T.E.N. - 1969, 17 - 10.

EPHRAIM K.N. - A new technique for scanning the pancreas : Medical Radioisotope Scintigraphy - Vol. II, Salzbourg 1968, AIEA, SM - 108/61.

HERRERA N.E., GONZALEZ R., SCHWARTZ R.D., DIGGS A.M., BERLSKY J. - Se 75 methionine as a diagnostic agent in malignant lymphoma : J. Nucl. Med. - 1965, 6 - 792.

KAPLAN E., BEN-PORATH M., FINK S., CLAYTON G.D., JACOBSON B. - Elimination of liver interference from the selenomethionine pancreas scan : J. Nucl. Med. - 1966, 7 - 838.

LACROIX L., CHIARLE S., CATTANEOGODIO R., CURINO G. - Della scintigrafia pancreatica : Minerva Medica - 1967, 58 - 2208.

LEDOUX-LEBARD G., HEITZ F., BEHAR A., ROSIER J., LEGER L., SIGUIER F. - La pancréatographie par voie veineuse à l'érythrosine B en clinique humaine. Etude des 30 premières observations : La Presse Médicale - 1967, 75 - 1943.

LEGER L., ROUCAYROL J.C., NOVEL J.P., RUITZ-CABALLERO, BOURY G. - Confrontation des explorations radiologiques et scintigraphiques du pancréas : La Presse Médicale (suppl.) - 1967, 75 - 27.

MAUBILLE A., PIRET L. - Etude in vitro et in vivo de la concentration de la sélénométhionine dans une tumeur surrénalienne : Ann. Endocrinol. - 1969, 30 - 324.

MESCHAN I., QUINN J.L., WITCOFSKI RL., HOSICK T.A. - The utilization of radioactive zinc and manganese in an effort to vizualize the pancreas : Radiology - 1959, 73 - 62.

OLDENDORF W.F., KITANO M. - Selenomethionine reappaarence in blood following intra venous injection : J. Nucl. Med. - 1963, 4 - 231.

POTCHEN E.J., SODEE D.B. - Selective isotopic labeling of the human parathyroïd : a preliminary case report : J. Clin. Endocrinol. Metab. - 1964, 24 - 1125.

QUINTON A., BANCONS J., DUBARRY J.J., BLANQUET P., BECK C. - Bilan de deux ans de scintigraphies pancréatiques : Arch. Franç. Malad. Appar. Digest. - Paris - 1970, 59 - 675.

RODRIGUEZ-ANTUNEZ A. - Letter to the editor- The use of morphine in pancreatic scanning with Se 75 methionine : J. Nucl. Med. - 1964, 5 - 725.

RODRIGUEZ-ANTUNEZ A. - Pancreatic scanning with Se 75 methionine utilizing morphine to enhance contraste; a preliminary report : Cleveland Clin. Quart - 1964, 31 - 213.

ROUCAYROL J.C., LEGER L., BOURY G., NOUEL J.P., RUIZ-CABALLERO N. - Utilisation clinique de la scintigraphie du pancréas : Arch. Mal. Appar. Dig. - 1967, 56 - 409.

ROUCAYROL J.C., LEGER L. - 31 Mai 1967 - Mémoire Acad. Chir. 93, 17-18 p. 521-536.

SHELINE G.E., CHAIKOFF I.L., JONES H.B., MONTGOMERY M.L. - Studies on the metabolisme of zinc with the aid of its radioactive isotope : J. Biol-Chem - 1943, 149 - 139.

SODEE D.B. - Radioisotope scanning of the pancreas with selenomethionine Se 75 : Radiology - 1964, 83 - 910.

SODEE D.B. - Pancreatic Scanning : Radiology - 1966, 87 - 641.

SODEE D.B. - Radioisotope scanning of the pancreas with selenomethionine Se 75 : XXXIe Session scientifique annuelle de l'American College of Gastro-Enterology - Philadelphie 1966.

SWYNGEDAUW J., JACQUET A., FOISSAC, GEDOUX P., HUART M. - L'exploration isotopique du pancréas par la sélénométhionine - A propos de 60 observations : Lille Médical- 1967, 12 - 773.

THOMAS C.G., PEPPER F.D., OWEN J. - Differenciation of malignant from benign lesions of the thyroïd using complementary scanning with 75 selenomethionine and radio-iodide : Ann. Surg. - 1969, 170 - 396.

TOOLE J.P., WITCOFSKI R. - Selenomethionine Se 75 Scanning for thymoma : J.A.M.A. - 1966, 198 - 197.

VAN VAERENBERGH J., VAN VAERENBERGH P.M., DEMEULE-NAERE L., YVERGNEAUX J.P., BARBIER F. - La pancréatographie par les isotopes radio-actifs; principes et discussion d'une méthode - Premiers résultats : Journal Belge de Radiologie - 1966, 49 - 134.

WHEELER J.E., LUKENS F.D., GYORGY P. - Studies of the localization of tagged methionine within the pancreas : Proc. Soc. Exper. Biol. Med. - 1949 - 70 - 187.

ZUIDEMA G.D., KIRSH M., TURCOTTE J.G., GAISFORD W.D., POWERS W., KOWALCZYK R.S. - Pancreatic uptake of Se 75 selenomethionine : Annals of Surgery - 1963, 158 - 894.

-=-=-=-=-=-=-